Otoesclerosis: Resultados Auditivos de Estapedectomía y Estapedostomía[1]

Andrés Lanas V[2], Carlos Stott C[2], Christian Olavarría L[2].

Otosclerosis: Auditive Results of Stapedectomy and Stapedostomy

RESUMEN

La otosclerosis es una de las formas de hipoacusia de conducción que puede ser corregida quirúrgicamente. Esta cirugía ha ido evolucionando, apareciendo nuevas técnicas y materiales que han permitido una fenestración más precisa del estribo, con menos complicaciones. El objetivo de este trabajo fue comparar la efectividad de las técnicas de estapedectomía versus estapedostomía. Se analizaron retrospectivamente 102 cirugías, utilizándose únicamente 76 (38 estapedostomías y 38 estapedectomías) para el análisis estadístico final. Se encontró que la mejoría auditiva fue similar en ambos grupos, tanto respecto al promedio tonal puro (PTP) como a la frecuencia aislada de 4000 Hz. El índice de complicaciones fue bajo y comparable en ambos grupos. Se concluye que ambas técnicas quirúrgicas son comparables en cuanto a resultados auditivos y tasa de complicaciones.

Palabras claves: *Estapedectomía, estapedostomía, hipoacusia, otosclerosis*

SUMMARY

Otosclerosis is one of the forms of conductive hearing loss that can be corrected by surgery. This surgical treatment has evolved throughout the years; new techniques and materials have arisen, permitting a more precise fenestration of the stapes with fewer complications. The purpose of the present study is to compare the effectiveness of stapedectomy techniques versus stapedostomy. 102 surgeries are analyzed retrospectively, using 76 (38 stapedostomies and 38 stapedectomies) for the final statistical analysis. The results show that the auditive improvement is similar in both groups, for the pure tonal average (PTA) as well as for the isolated frequency of 4000 Hz. The complication index is low and comparable in both groups. It is concluded that both surgical techniques are comparable with regards to auditive results and complication rates.

Key Words: *Stapedectomy, Stapedostomy, hearing loss otosclerosis.*

---

[1] Trabajo presentado en Reunión de la Sociedad Chilena de Otorrinolaringología, Medicina y Cirugía de Cabeza y Cuello. Hospital Clínico de la Universidad de Chile, Dr. José Joaquín Aguirre. Octubre 2000. Santiago, Chile.

[2] Médico del Servicio de Otorrinolaringología del Hospital Clínico de la Universidad de Chile.

INTRODUCCIÓN

La otoesclerosis es una forma de hipoacusia de conducción que puede ser corregida quirúrgicamente a nivel del estribo. Fue Shea, en 1958[1], quien introdujo la estapedectomía con remoción total de la platina y colocación de una prótesis de polietileno con injerto de vena. Desde entonces, numerosos estudios han sido publicados en relación con los aspectos históricos, auditivos y quirúrgicos de la operación. La técnica ha ido evolucionando durante todos estos años con el fin de obtener mejores resultados auditivos con menos complicaciones. Así, por ejemplo, los vástagos de polietileno no son usados masivamente debido a la frecuencia de erosión del yunque y el ocasional *slippage* dentro del vestíbulo; el empleo de Gelfoam ha desaparecido como sellante de ventana oval debido al riesgo de granuloma y formación de fístula[2].

Nuevas técnicas y materiales han permitido una fenestración más precisa de la platina y colocación de la prótesis con mínimo trauma. La técnica de pequeña fenestración de la platina (estapedostomía) ha sido descrita como una nueva etapa en la evolución de la cirugía del estribo. Desde la primera estapedostomía realizada por Shea en 1960, hasta la actualidad, numerosos cambios han sido descritos en la técnica, muchas veces simultáneamente, haciendo difícil determinar el valor de cada uno por separado (tamaño de la fenetración, tipo de prótesis, sellado de la ventana oval). Un gran número de trabajos han sido realizados con el fin de dar luces respecto a las posibles ventajas que podría ofrecer la estapedostomía en relación a la estapedectomía.

El objetivo del presente trabajo fue comparar y reportar la efectividad de las técnicas de estapedostomía y estapedectomía en relación a la mejoría auditiva y a las complicaciones intra y postoperatorias de individuos con hipoacusia de conducción debida a otoesclerosis.

SUJETOS Y MÉTODO

Se revisaron, en forma retrospectiva, las fichas de 92 pacientes portadores de otoesclerosis sometidos a cirugía unilateral o bilateral, por uno de los autores del trabajo (CSC) en el período comprendido entre 1987-2000. Esto dio un total de 102 intervenciones quirúrgicas realizadas en 92 pacientes. Para la recolección de los datos, se diseñó especialmente una ficha tipo. Previo a la cirugía, se obtuvo el consentimiento informado por parte del paciente. Los pacientes sometidos a cirugía del estribo por una causa distinta a otoesclerosis fueron excluidos, al igual que aquellos que tenían un protocolo operatorio incompleto o que no poseían, a lo menos, un control audiométrico postoperatorio.

La técnica de estapedectomía fue clasificada como total, parcial (subtotal) o de pequeña fenestra (estapedostomía), de acuerdo a la cantidad de platina extraída durante la cirugía. Se analizaron por separado cada uno de los tres subgrupos de estapedectomía de acuerdo a los resultados quirúrgicos. Posteriormente los pacientes sometidos a estapedectomía total o parcial fueron analizados como un solo grupo para ser comparados, en términos de resultados auditivos e incidencia de complicaciones, con los pacientes sometidos a estapedostomía. Lo anterior debido al pequeño número de pacientes con datos completos sometidos a estapedectomía total.

Entre el año 1987 y 1994 la prótesis usada mayormente fue la de alambre-gelita, y el sellado de la ventana oval se realizó con sangre del lecho operatorio más gelita. La técnica de estapedectomía es la clásica descrita en todas las publicaciones, realizándose estapedectomías totales o parciales; se usó anestesia local complementada con neuroleptoanestesia. A partir del año 1994 se comenzó a realizar estapedostomías en forma regular, creando la pequeña fenestra, ya sea con fresa manual o taladro eléctrico, con un diámetro aproximado de 0,8 mm. Inicialmente se usó la prótesis de Schucknecht tipo pistón de 0,6 mm de diámetro por 4,5 a 5,0 mm de largo. El sellado de la ventana oval se realizó mayoritariamente con coágulo de sangre del mismo campo operatorio y gelita. La anestesia utilizada fue de tipo general más infiltración local. Así, lo que cambió fundamentalmente durante el periodo analizado fue el tipo de prótesis empleada y el tamaño de la fenestra.

La técnica quirúrgica es la habitualmente descrita en la mayoría de los textos y publicaciones. Se confecciona un colgajo tímpano-meatal desde las 12 a las 6 aproximadamente, con un margen de 4 a 5 mm respecto al *annulus* para asegurar el apoyo del mismo a pesar del rebaje de la pared posterior. Se levanta el *annulus* hasta visualizar el mango del martillo anteriormente. Se identifica la cuerda del tímpano, tratando de conservarla toda vez que sea posible. Se rebaja la pared posterior hasta observar la apófisis piramidal con el tendón del estribo. Teniendo en la visión la articulación incudoestapedial, se verifica la fijación del estribo. Posteriormente se realiza la punción de seguridad en la platina, lo más excéntrica posible. Se secciona el tendón del estribo con tijera, se desarticula la articulación incudoestapedial y se fracturan las cruras hacia el promontorio. En el último tiempo estamos usando una sierra circular, incorporada al taladro eléctrico, para la sección de las cruras. La platinostomía se lleva a cabo con fresa manual o, más frecuentemente, con fresa eléctrica. En el caso de las platinectomías, la extracción total o parcial de la platina se realiza con gancho. A continuación se procede a la medición y colocación de la prótesis desde la apófisis larga del yunque, y se ajusta con pinza Macgee. Se constata la movilidad de la prótesis, se sella la ventana oval y se recoloca el colgajo tímpano-meatal.

En lo referente a los datos audiológicos, se registró el promedio tonal puro (PTP) en 500, 1000 y 2000 Hz y la frecuencia de 4000 Hz por separado, tanto para umbrales óseo y aéreo. De esta manera, se determinaron 2 gap óseo-aéreo: para el PTP y para los 4000 Hz. Estos datos se recolectaron tanto para la audiometría pre-operatoria como para la postoperatoria reciente (dentro de los 2 primeros meses) y/o tardía (después de los 6 meses). De igual modo, se registró la discriminación pre y postoperatoria. Al momento de analizar los datos se confrontaron los resultados auditivos para cada uno de los subgrupos, según la técnica de estapedectomía utilizada.

Al registrar la ocurrencia de complicaciones, éstas se dividieron en intraoperatorias y postoperatorias. Dentro de las intraoperatorias, se incluyeron la platina flotante, sangrado, luxación del yunque, efecto geyser, pérdida de trozo de platina, perforación del colgajo timpánico, vértigo intenso postoperatorio (dentro de las primeras 24 horas) y sección de la cuerda del tímpano. Dentro de las complicaciones postoperatorias se incluyeron el granuloma de reparación, anacusia, parálisis facial, ageusia y vértigo. Además, se registró qué ocurría con el *tinnitus* presente previo a la cirugía una vez que el paciente había sido operado. Se determinó la tasa y tipo de complicaciones para los subgrupos estapedectomías total y parcial versus pequeña fenestra (estapedostomía).

De los 92 pacientes examinados, un 68,5% eran mujeres y 31,5% eran hombres, con un rango de edad que fluctuaba entre los 16 y los 68 años (promedio de 39 años). Del total de pacientes, 82 (88,8%) fueron sometidos a cirugía unilateral y 10 (11,2%) a cirugía bilateral. El porcentaje de oídos derechos e izquierdos fue de 50% para cada uno.

De las 102 cirugías logramos rescatar para el análisis 76: 38 estapedostomías y 38 estapedectomías (total o parcial). Esto debido a que un porcentaje no despreciable de pacientes no volvió al control postoperatorio y, por lo tanto, no contábamos con valores auditivos a largo plazo.

RESULTADOS

En el grupo de estapedectomía, las edades de los pacientes oscilaron entre los 19 y 62 años, con una mediana en la cuarta década de la vida y un promedio de edad de 40,5 años. En el grupo de estapedostomía, el rango etario se distribuyó entre los 16 y 68 años, con la mediana en la cuarta década de la vida, y un promedio etario de 36,1 años. Ambos grupos fueron comparables en cuanto a edad, años de evolución de la enfermedad y distribución por sexo. Todos los pacientes fueron operados por el mismo cirujano.

Respecto a los resultados auditivos, en el grupo de estapedectomías el gap óseo-aéreo del PTP varió de 30 dB en el preoperatorio a 9 dB en el postoperatorio ($p< 0,05$), con una mejoría de la vía aérea que pasó de 55 dB a 30 dB en el postoperatorio y una vía ósea postoperatoria que,

incluso, mostró una leve mejoría (4 dB) respecto de su valor preoperatorio (Figura 1). En el grupo de las estapedostomías se observó algo similar. El gap óseo-aéreo pasó de 32 dB en el preoperatorio a 9 dB en el postoperatorio ($p < 0,05$), con una mejoría del umbral aéreo y umbral de vía ósea conservado (Figura 2).

A nivel de los 4000 Hz, en ambos grupos estudiados (Es y Ec) hubo mejoría de los umbrales aéreos, con cierres de gap y umbrales óseos conservados, sin diferencia estadística entre ambos grupos (Figuras 3 y 4).

En el análisis preoperatorio, 32 de los 38 pacientes del grupo de estapedectomías presentaban un gap óseo-aéreo para el PTP de 21 dB. Postoperatoriamente, 33 pacientes presentan un gap de 20 dB (Figura 5). En el grupo de estapedostomías, se observó un resultado comparable al grupo de estapedectomía (Figura 6).

Al analizar separadamente los resultados auditivos en pacientes que habían tenido una platina flotante, nos encontramos con 4 casos: 3 en el grupo de estapedectomía, y 1 en el grupo de estapedostomía. Todos tuvieron buenos resultados auditivos y comparables con los resultados de los pacientes que no tuvieron platina flotante (Figura 7).

Respecto al resultado auditivo de los pacientes que presentaban una platina blanca, encontramos 10 casos en el grupo de estapedectomía, y 5 casos en el grupo de estapedostomía. Todos ellos obtuvieron resultados postoperatorios satisfactorios, comparables a los obtenidos por los pacientes que presentaban una platina azul (Figuras 8 y 9).

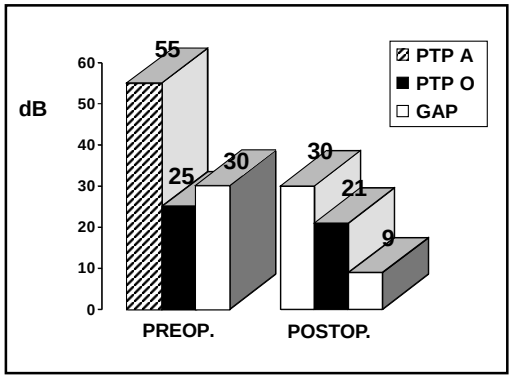

Figura 1. Resultados auditivos PTP en estapedectomía.

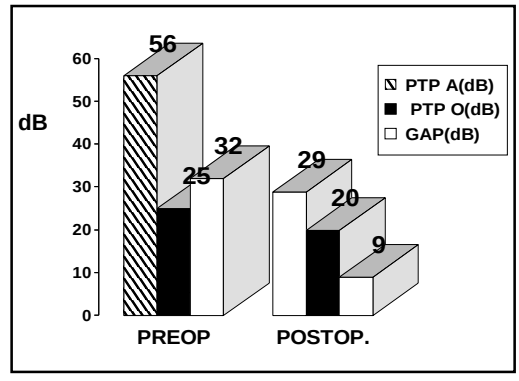

Figura 2. Resultados auditivos PTP en estapedostomía.

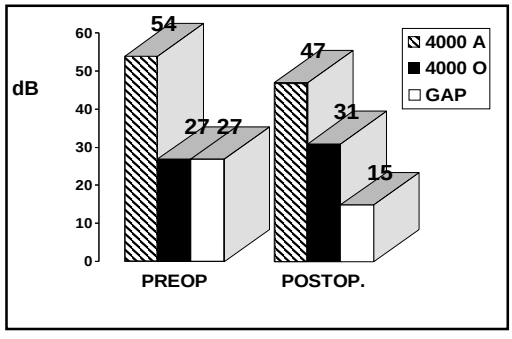

Figura 3. Resultados auditivos 4000 Hz en estapedectomía.

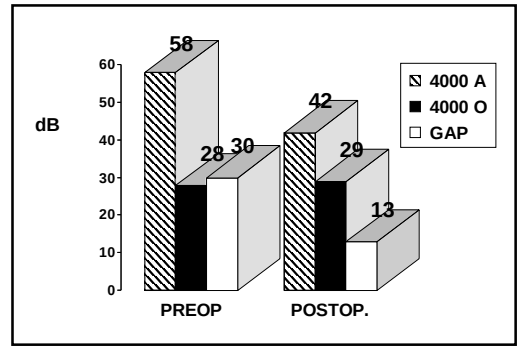

Figura 4. Resultados auditivos 4000 Hz en estapedostomía.

GAP	PTP PREOP.	PTP POSTOP.	4000 Hz PREOP.	4000 Hz POSTOP.
0-10	0	25	7	17
11-20	6	8	6	7
21-30	13	2	11	9
>30	19	3	14	5

GAP	PREOP.	POSTOP.	PREOP.	POSTOP.
(dB)	PTP (N)	PTP (N)	4000 Hz (N)	4000 Hz (N)
0-10	0	26	1	22
11-20	5	8	8	8
21-30	14	4	13	5

	PREOP. (dB)	POSTOP. (dB)
GAP PTP	34	7,8
GAP 4000	25	5
PTP A	55	21
PTP O	21	13

Figura 7. Resultados auditivos en estapectomía con platina flotante (n=3).

	PREOP. (dB)	POSTOP. (dB)
GAP PTP P. BLANCA	29	11
GAP 4000 P. BLANCA	27	16
GAP PTP Ec	30	9
GAP 4000 Ec	27	15

Figura 8. Resultados auditivos en estapedectomía con platina blanca (n=10).

	PREOP. (dB)	POSTOP. (dB)
GAP PTP P. BLANCA	34	6
GAP 4000 P. BLANCA	35	10
GAP PTP Ec	31	9
GAP 4000 Ec	29	13

Figura 9. Resultados auditivos en estapedostomía con platina blanca (n=5).

La incidencia de complicaciones intraoperatorias se presenta en la Tabla 1. La mayoría de los pacientes no sufrieron ninguna complicación. La sección de la cuerda del tímpano como complicación es discutible, pues algunos cirujanos la seccionan de rigor. La perforación del flap tímpano-meatal se constató en un solo caso, reparándose intraoperatoriamente con injerto de pericondrio. Cuando hablamos de vértigo como complicación intraoperatoria, nos referimos a aquél presente dentro de las primeras 24-48 horas postoperatorias y que obligan a retrasar el alta del paciente. Todos cedieron en los días siguientes al alta. El hematoma consignado en el grupo de estapedostomía correspondió a un hematoma disecante del promontorio, sin mayores repercusiones.

Respecto a las complicaciones postoperatorias, éstas se encuentran desglosadas en la Tabla 2. Tuvimos la presencia de un granuloma de reparación, que correspondió a un paciente portador de una platina blanca, en el que se hizo una estapedectomía y sello de ventana oval con pericondrio. Obtuvo un buen resultado auditivo postoperatorio inmediato, iniciando un deterioro a partir del séptimo día aproximadamente. Quedó con un umbral PTP de vía aérea de 56,6 dB y 40 dB para vía ósea (valores preoperatorios: PTP aéreo de 45 dB, PTP óseo de 11,6 dB). La perforación de la membrana timpánica en un paciente del grupo de estapedostomía, asociada a una otitis externa micótica, cerró tras el tratamiento de la infección. Un paciente refirió vértigo en el control semanal, pero cedió a las 2 a 3 semanas postoperatorias.

Tabla 1. Complicaciones intraoperatorias

Complicación	Número de oídos Es	Número de oídos Ec
Ninguna	34	28
Platina flotante	1	3
Sección de cuerda	3	1
Perforación de flap	1	0
Vértigo	1	3
Hematoma	0	1

Tabla 2. Complicaciones postop. Ec vs Es

Complicaciones	Ec (número de oídos)	Es (número de oídos)
Ninguna	32	32
Granuloma	1	0
Ageusia	0	0
Perforación MT	0	1
Vértigo	0	1

La Figura 10 muestra en forma comparativa los valores preoperatorios y postoperatorios del PTP aéreo y óseo tanto para el grupo de estapedectomía como estapedostomía. Los valores auditivos preoperatorios entre los dos grupos no tienen diferencia estadística, al igual que los valores postoperatorios. En ambos grupos se logra un cierre de gap óseo-aéreo estadísticamente significativo, pero comparable entre el grupo de estapedectomía y estapedostomía.

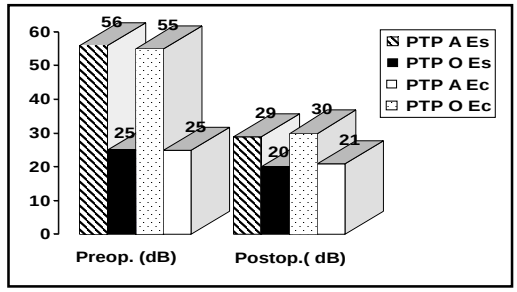

Figura 10. Resultados auditivos Es vs Ec.

DISCUSIÓN

En 1978, Smyth y Hassard[3] revisaron 800 estapedectomías para determinar la incidencia de complicaciones en relación al tamaño de la fenestración de la platina. Ellos determinaron que una fenestración más pequeña proporcionaba ganancias auditivas similares a aquellas dadas por la remoción completa de la platina. La técnica de pequeña fenestración estuvo asociada con una frecuencia significativamente más baja de formación de fístula y de hipoacusia sensorioneural inmediata o tardía. Aunque las dos técnicas lograron similares resultados auditivos, la estapedostomía fue encontrada superior por presentar menores complicaciones.

Por su parte, McGee[4] analizó estadísticamente 280 estapedectomías consecutivas para determinar la relación tamaño de la fenestración y agudeza auditiva. El estudio comparó estapedectomía total con prótesis de alambre y grasa respecto a estapedectomía con pequeña fenestra usando prótesis de pistón y sellado con sangre. Se encontró una mejor agudeza auditiva mediante la técnica de estapedostomía. Sin embargo, hubo variables que se sumaron al tamaño de la fenestración, específicamente el tipo de sellado de la ventana oval y el tipo de prótesis. Por lo tanto, es difícil relacionar la diferencia en la agudeza auditiva con la cantidad de platina removida.

Levy et al[5] compararon resultados auditivos entre 50 pacientes operados de estapedectomía respecto a 50 pacientes operados de estapedostomía, utilizando en ambos grupos prótesis de teflón tipo pistón y sellando la ventana oval con Gelfoam, en los casos de estapedectomía, y con sangre, en las estapedostomías. Lograron mayor cierre de gap óseo-aéreo, estadísticamente significativo en todas las frecuencias, con la estapedostomía.

La experiencia de Shea[6] con técnicas de fenestración grande *versus* pequeña, permite concluir que una fenestración pequeña ofrece mejor

audición en las frecuencias altas y menores complicaciones. En la estapedectomía usó un pistón e injerto de vena para sellar la ventana oval; en la estapedostomía utilizó pistón sin injerto y con sangre para sellar la ventana oval. Si bien Shea obtuvo resultados auditivos ligeramente mejores con la estapedostomía, él concluye que prefiere esta técnica por ser más fácil, menos traumática y asociada con menores complicaciones.

En 1983, Bailey et al[7] publicaron un análisis respecto a técnicas de fenestración. Este estudio, que incluyó los previamente citados, mostró promedios de tonos puros comparables, pero una mejor audición en las frecuencias altas, mejor discriminación, menos problemas vestibulares y ausencia de hipoacusia sensorioneural mediante las estapedostomías en comparación con su experiencia previa en estapedectomías. Concluyeron que debido a que la estapedostomía es una técnica más precisa, el vestíbulo está sujeto a menos trauma.

Moon y Hahn[8] compararon ambas técnicas con prótesis de acero inoxidable de Robinson asociada con una remoción de más de la mitad de la platina en unos casos o fenestración de 0,6 mm en otros. El 85,1% de las estapedectomías lograron un gap óseo-aéreo de menos de 10 dB, comparado con 84,8% de estapedostomías. En los 4000 Hz, el 77% de las estapedostomías lograron éxito *versus* el 60% de los casos con remoción total de la platina. Hubo alguna complicación en el 2,7% de los casos, todos los cuales correspondieron a estapedostomías. Concluyeron que la estapedostomía puede ofrecer algunas ventajas en el resultado auditivo en frecuencias altas, pero no siendo suficientemente decisivas como para determinar un cambio en la técnica.

Fisch[9] plantea que la estapedostomía requiere una mayor destreza quirúrgica que la estapedectomía. Cita dos puntos particulares de dificultad: la ventana oval estrecha y la platina flotante o fracturada. Así, la estapedostomía no podría ser realizada en todos los casos de otoesclerosis que se operan. Fisch usó prótesis de alambre y sellado con tejido conectivo en las estapedectomías, mientras que en las estapedostomías usó un pistón de teflón. Así, el mejor resultado auditivo puede deberse no sólo al tamaño de la fenestra, sino también al tipo de prótesis y sellado usado para la ventana oval.

Correa[10], en un trabajo publicado en 1993, al comparar estapedectomía *versus* estapedostomía concluye que si bien la estapedostomía logra mejores umbrales para la vía ósea a largo plazo, el cierre de la diferencia óseo aéreo es menos exitoso. Se debe elegir, entonces, entre un excelente resultado a corto plazo mediante la estapedectomía, o uno no tan espectacular, pero más duradero, con la estapedostomía.

Shelton et al[11], comparó los resultados auditivos obtenidos con la técnica de estapedectomía total o subtotal en comparación con estapedostomía. El tipo de sellado de la ventana oval varió dependiendo si se trataba de una estapedectomía o estapedostomía. Encontraron que se puede obtener resultados buenos comparables en manos experimentadas usando tanto la técnica de fenestra grande o pequeña, independiente de si el agujero en la platina es creado con taladro o láser.

Marquet et al[12] sugieren que un orificio limitado en el centro de la platina, lo suficientemente grande como para permitir la colocación de una prótesis de 0,6 mm de diámetro, causa un gap óseo-aéreo residual en las frecuencias bajas, pero un cierre completo en las frecuencias altas después de la cirugía. Persson et al[13] reportaron que el gap postoperatorio en las frecuencias de 250 y 500 Hz fue significativamente más pequeño en el grupo de estapedectomías que en el de estapedostomías. Por su parte, Somers[14] ha planteado que la estapedostomía beneficia ligeramente menos que la estapedectomía en los 250 y 500 Hz, aunque la diferencia no fue estadísticamente significativa.

Nuestros resultados quirúrgicos fueron satisfactorios desde el punto de vista auditivo y comparables a los extranjeros. Es importante considerar que para calcular el gap óseo-aéreo postoperatorio se utilizó el umbral óseo postoperatorio; esto en comparación a numerosos trabajos que muestran mejores cierres de gap, pero utilizando la ósea preoperatoria para este cálculo.

El índice de complicaciones fue bajo. No tuvimos anacusias, lesiones del nervio facial ni perforaciones timpánicas residuales. Hubo un solo caso de granuloma de reparación en un total de 102 cirugías realizadas; de acuerdo a las estadísti-

cas internacionales, la incidencia de esta complicación es de aproximadamente el 1%, lo cual sería concordante con nuestros resultados.

Es importante destacar que la presencia de una platina blanca o flotante no repercutió negativamente en el resultado auditivo, a diferencia de lo que habitualmente se espera. Todas las cirugías en las cuales se produjo una platina flotante concluyeron exitosamente.

En nuestra casuística hubo una tendencia a lograr mejores cierres de gap con la estapedostomía a nivel de los 4000 Hz pero que no fue estadísticamente significativa, como se menciona en la literatura.

Desde el punto de vista auditivo los resultados fueron totalmente comparables entre las técnicas de estapedostomía y estapedectomía, no evidenciándose beneficios mayores de una respecto de la otra. En cuanto a complicaciones, si bien hubo más casos de vértigo postoperatorio y platinas flotantes en el grupo de estapedectomía, esto no fue estadísticamente significativo, probablemente debido al escaso número de pacientes.

Podemos concluir que nuestros resultados auditivos son satisfactorios, con un bajo índice de complicaciones. Ambas técnicas quirúrgicas fueron comparables en cuanto a los resultados auditivos y tasa de complicaciones, de tal modo que la elección de usar una u otra debe basarse en otros elementos. En nuestro Servicio se favorece la estapedostomía por considerarse más fácil técnicamente que la estapedectomía y con menos riesgos potenciales de complicaciones mayores, especialmente a nivel auditivo.

BIBLIOGRAFÍA

1. Shea JJ. Fenestration of the oval window. *Ann Otol Rhinol Laryngol* 1958; 67: 932-51.
2. Rizer FM, Lippy WH. Evolution of techniques of stapedectomy from the total stapedectomy to the small fenestra stapedectomy. *Otolaryngol Clin North Am* 1993; 26 (3): 443-51.
3. Smyth GD, Hassard TH. Eighteen years experience in stapedectomy. The case for the small fenestra operation. *Ann Otol Rhinol Laryngol* 1978; (suppl) 49: 3-36.
4. McGee TM. Comparison of small fenestra and total stapedectomy. *Ann Otol Rhinol Laryngol* 1981; 90: 630-2.
5. Levy R, Shvero J, Hadar T. Stapedectomy technique and results: ten years experience and comparative study with stapedectomy. *Laryngoscope* 1990; 100: 1097-9.
6. Shea JJ. Stapedectomy, a long term report. *Ann Otol Rhinol Laryngol* 1982; 91: 516-20.
7. Bailey HAT, Pappas JJ, Graham SS. Small fenestra stapedectomy technique: reducing risk and improving hearing. *Otolaryngol Head and Neck Surg* 1983; 91: 516-22.
8. Moon CN Jr, Hahn MJ. Partial versus total footplate removal in stapedectomy: a comparative study. *Laryngoscope* 1984; 94: 912-15.
9. Fish U. Stapedotomy versus stapedectomy. *Am J Otol* 1982; 4: 112-17.
10. Correa A. Estapedotomía: una alternativa en el tratamiento de la otosclerosis. Rev otorrinolaringol cir cab cue 1983; 3: 15-22.
11. Sedwick JD, Louden CL, Shelton C. Stapedectomy versus stapedotomy: do you really need a laser?. Arch Otolaryngol Head Neck Surg 1997; 123: 177-80.
12. Marquet T. Stapedotomy technique and results. *Am J Otol* 1985; 6: 63-7.
13. Persson P, Harder H, Magnuson B. Hearing results in otosclerosis surgery after partial stapedectomy, total stapedectomy and stapedotomy. *Acta Otolaryngologica* (Stockh) 1997; 117: 94-9
14. Somers T, Govaerts P, Marquet T, Offeciers E. Statistical analysis of otosclerosis surgery

Dirección: Dr. Carlos Stott C.
General Holley 2381-B, Of. 906. Providencia - Santiago
stott@entelchile.net.