CASO CLINICO
Anomalías de la primera hendidura branquial
Paredes M, Corssen C, Razeto L.
Rev otorrinolaringol cir cabeza cuello
59: 27-32, 1999

*ANOMALÍAS DE LA PRIMERA HENDIDURA BRANQUIAL**

ANOMALIES OF THE FIRST BRANCHIAL CLEFT

**Manuel Paredes S, **Claudia Corssen J, **Leopoldo Razeto W.

RESUMEN

Se presenta el caso de una paciente con una anomalía de la primera hendidura branquial del tipo duplicación, destacando su forma de presentación, estudio diagnóstico y tratamiento. Además se revisa el origen embriológico, patogénesis y características clínicas de dichas anomalías, así como el manejo propuesto en la literatura.

Palabras claves: Anomalías, aparato branquial, primera hendidura branquial, quistes parotídeos, duplicaciones.

SUMMARY

The case report of a patient with a first branchial cleft anomaly, of a duplication type is presented, emphasizing its presentation feature, diagnostic study, and treatment. The embryologic origin, pathogenesis, and clinical profile of these anomalies is also analyzed, as well as the management proposed in the literature.

Key words: Anomalies, branchial system, first branchial cleft, parotidic cysts, duplications.

INTRODUCCIÓN

El embrión a partir de la cuarta semana de desarrollo tiene un aspecto externo que recuerda a los tiburones, lo que se debe a la existencia del aparato branquial. Esta es una estructura transitoria del embrión, formada por cinco o seis barras de tejido mesenquimático llamadas arcos branquiales o faríngeos[1], de los cuales los últimos dos son rudimentarios. Cada arco tiene una estructura cartilaginosa, una arteria, un nervio y tejidos mesenquimáticos que formarán grupos musculares diversos. Entre los arcos branquiales se desarrollan las hendiduras branquiales cubiertas por ectodermo, ubicadas hacia el exterior del embrión y las bolsas faríngeas, cubiertas por endodermo, ubicadas hacia el intestino primitivo. (Figuras 1 y 2). Cada estructura branquial va a desarrollar órganos específicos en el recién nacido. El interés especial para nosotros es que de la primera hendidura branquial se desarrolla el conducto auditivo externo (CAE) y la capa epitelial de la membrana timpánica. De la primera bolsa faríngea se desarrolla la tuba auditiva, caja del tímpano y la cavidad mastoidea[1].

La primera hendidura branquial es claramente reconocible en la superficie embrionaria a las 4 semanas y es la única hendidura no obliterada a las 8 semanas del desarrollo embrionario[2]. A las 6 semanas, el arco mandibular se fusiona en su porción inferior (que corresponde al área submandibular

*Trabajo presentado en reunión científica de la Sociedad Chilena de Otorrinolaringología y Cirugía de Cabeza y Cuello, en agosto de 1997.

**Médicos del Servicio de Otorrinolaringología Hospital San Juan de Dios.

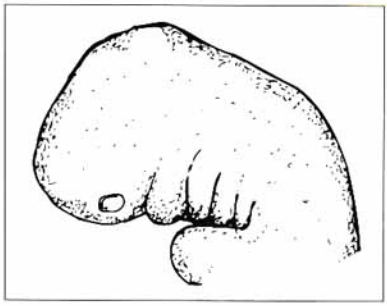

Figura 1: Embrión 4 semanas

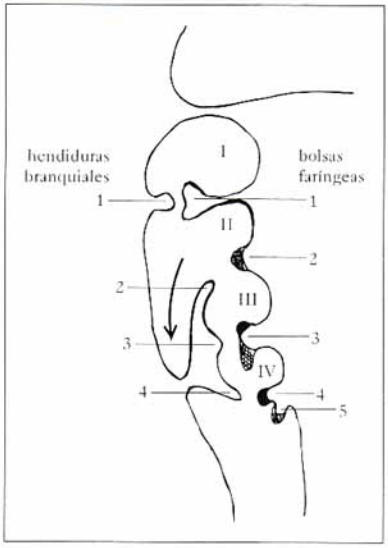

Figura 2: Embrión 4 semanas

del adulto) con la región correspondiente del segundo arco, transformando a la primera hendidura en una estructura tubular ubicada en su extremo superior. Esta estructura forma el CAE y la porción correspondiente de la membrana timpánica.

Finalmente, al desarrollarse la mandíbula, el CAE toma la situación superior y lateral propia del adulto (Figura 3).

Las anomalías de la primera hendidura branquial se forman por la persistencia de elementos ectodérmicos y a veces mesodérmicos de la porción anteroinferior de ella debido a fallas en su fusión. Las relaciones anatómicas de estas anomalías con el nervio facial dependen de la migración de la musculatura facial durante el desarrollo. La musculatura facial se desarrolla a partir del segundo arco branquial y migra hacia el cefálico siendo seguida por el nervio facial que se divide en ramas que van a seguir a dichos grupos musculares. En las anomalías del desarrollo los elementos musculares se dividen alrededor de los remanentes anómalos de la primera hendidura branquial al igual como lo hacen con el CAE[4] y dependiendo de su relación con ellos, el trayecto fistuloso anómalo quedará superficial, profundo o a través del nervio facial.

Es importante recordar que las fístulas preauriculares tienen su origen en una falla en la fusión de los seis mamelones del primer y segundo arco que formarán el pabellón auricular[5]. Por lo tanto embriológicamente corresponden a entidades nosológicas distintas.

Según Bluestone[6], las anomalías de la primera hendidura branquial se pueden clasificar en cuatro categorías: aplasia, atresias, estenosis y duplicaciones.

En la aplasia no existe desarrollo del CAE y se asocia frecuentemente a anomalías del primer arco branquial.

La atresia se caracteriza por la presencia de CAE, pero sin lumen.

La estenosis, en cambio, posee CAE y el lumen está presente, pero estrecho en grado variable.

En las duplicaciones hay un desarrollo completo del CAE, existiendo además un tracto accesorio originado de la primera hendidura branquial.

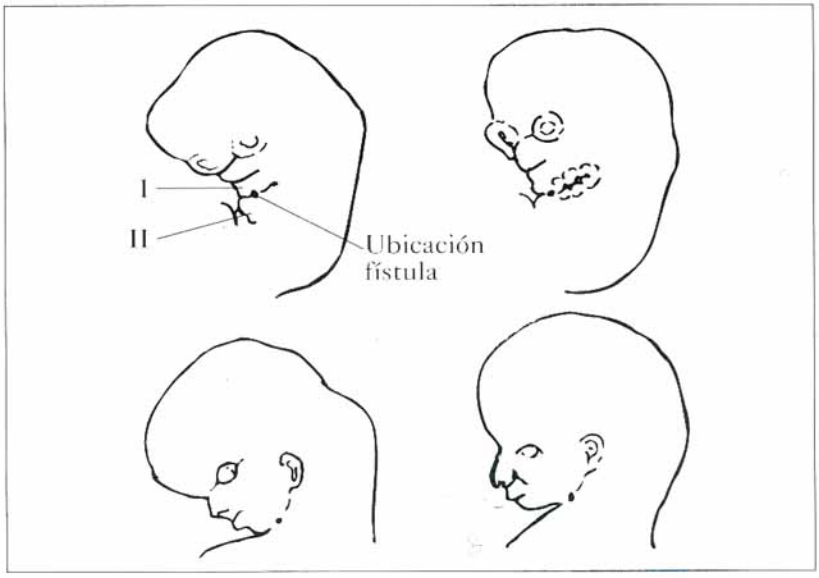

Figura 3: Ubicación fístula

Este último tipo de anomalías es el que interesa al presente trabajo. No deben confundirse las anomalías de la primera hendidura branquial con las anomalías del primer arco branquial, en las que hay alteraciones de los elementos mesenquimáticos como los encontrados en el síndrome de Pierre Robin o en el síndrome de Treacher Collins.

La primera descripción de una anomalía de la primera hendidura branquial se atribuye a Virchow, quien en 1865 publicó lo que correspondía a una fístula completa de esta hendidura[Citado por 7]. En 1929 Hyndman y Light encontraron que de 108 casos de anomalías del sistema branquial, sólo uno correspondía a la primera hendidura[8]. Fue solamente en 1972, cuando Work[9] sistematiza estas anomalías, desarrollando la clasificación aún en uso, basada en los hallazgos quirúrgicos e histológicos. En la literatura nacional destacan una revisión de Celedón[1], de 930 tumores cervicales sólo 10 correspondieron a quistes branquiales. No hace alusión a si alguno correspondió a la primera hendidura. Posteriormente Emmerich[10], de 77 fístulas y quistes cervicales benignos, encuentra 18 quistes branquiales, sin diferenciar la hendidura de origen.

Según Work [9] las anomalías de la primera hendidura pueden dividirse en tipo I y tipo II. Las de tipo I son de origen exclusivamente ectodérmico, por lo tanto sin cartílago en su histología. Presentan un orificio medial a la concha auricular, y su trayecto fistuloso corre medial al nervio facial y paralelo al CAE. En cambio, las anomalías de tipo II, son de origen ectodérmico y mesodérmico, presentando cartílago en su pared. Su orificio se ubica en el triángulo anterior del cuello, justo bajo el ángulo mandibular. Su trayecto fistuloso corre perpendicular al CAE y puede pasar medial, lateral o a través

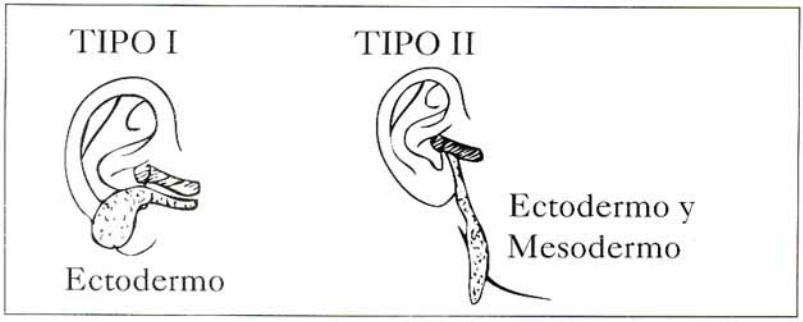

Figura 4: Anomalías de Primera Hendidura.

Figura 5

del nervio facial. En este último grupo es importante hacer el diagnóstico diferencial con las anomalías de la segunda hendidura, ayudando la ubicación del orificio fistuloso (Figura 4).

CASO CLÍNICO

Paciente de 1 año y 2 meses es derivada de otro centro por la presencia de un orificio puntiforme cervical izquierdo. Dicha lesión estaba presente desde el nacimiento. En dos oportunidades fue hospitalizada por sendos abscesos faciales izquierdos, que fueron drenados en ambas oportunidades. Además presentó drenaje casi permanente por el orificio antes descrito.

El examen físico reveló la presencia de un orificio fistuloso en el triángulo anterior del cuello, justo bajo el ángulo mandibular izquierdo. Se lograba palpar un trayecto fibroso como un cordón que corría a través de la región parotídea izquierda hasta terminar en relación a la mastoides de ese lado. La otomicroscopía reveló en el oído izquierdo un CAE normal, con una retracción timpánica posterior y una banda fibrosa desde la zona posteroinferior a la apófisis corta del martillo.

Como estudio complementario se solicitó una tomografía computada, que mostró aumento de volumen de la parótida izquierda, con una imagen quística en su interior de bordes netos, de 0,5 por 1 cm de diámetro (Figura 5). La impedanciometría fue normal.

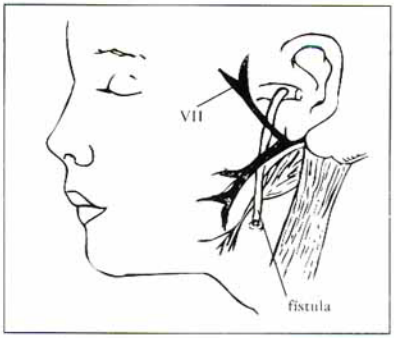

Figura 6: Ubicación Anatómica de la Fístula.

Una vez controlada la supuración intermitente, a los 2 años 4 meses se realizó la cirugía. Mediante una incisión en S itálica preauricular y un ojal en torno al orificio fistuloso, se expuso la glándula parótida y se realizó parotidectomía suprafacial, logrando evidenciar la presencia de una lesión quística asociada a un trayecto fistuloso que corría desde el orificio ya descrito hasta terminar en el extremo externo del CAE óseo, pero sin comunicarse con él, pareciendo continuarse con el tacto fibroso descrito en la otomicroscopía (Figura 6). La lesión corría profunda al nervio facial. Finalmente se resecó totalmente la lesión y se realizó el cierre por planos de la herida quirúrgica, dejando drenaje Penrose por 48 hrs. La evolución posterior ha sido asintomática sin recidiva a la fecha de entrega de esta publicación.

En la biopsia se aprecia el trayecto fistuloso cubierto de epitelio escamoso, con cartílago y un proceso inflamatorio crónico. (Figura 7)

CONCLUSIÓN

Las anomalías de la primera hendidura branquial son infrecuentes, correspondiendo al 1% de las anomalías branquiales[10]. Las tipo I son más frecuentes en proporciones variables en las distintas series [7,9,11,12,13]. La edad de presentación puede ser tan variable como desde el nacimiento hasta los

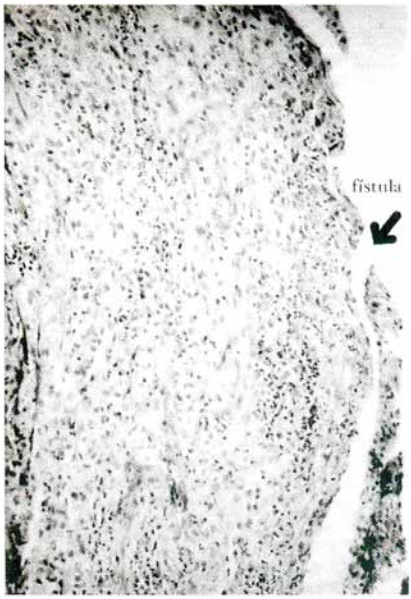

Figura 7

53 años, pero la mayoría de los pacientes consultan durante la primera década de la vida[14]. Se presentan predominantemente en mujeres[7] y su tiempo de evolución hasta la resolución definitiva también es variable desde los 5 meses hasta 40 años. La historia familiar es negativa, a diferencia de lo que ocurre en las fístulas preauriculares[5].

La presentación puede ser como una masa preauricular, infraauricular, en la concha auricular, en la región mastoidea o parotídea[7]. Además puede existir un orificio fistuloso en dichas regiones o bajo el ángulo mandibular (en las tipo II).

La evolución de los quistes puede ser progresiva o recurrente, siendo de regla la sobreinfección y por ende no es raro el antecedente de abscesos recurrentes o supuración frecuente en la región de la cara. Es de gran ayuda en el diagnóstico la tomografía computada, que dará una imagen de

lesión quística en la parótida o fuera de ella, ovalada o redondeada, de bordes netos. Así, el diagnóstico diferencial por imágenes, debe considerar masas inflamatorias parotídeas, ectasia del conducto parotídeo, hemangiomas parotídeos, tumores quísticos benignos de parótida, adenopatías tumorales con necrosis central[15].

Los pilares del tratamiento consisten en hacer un diagnóstico preciso y oportuno para no confundir con otras lesiones que nos llevarán a un mal abordaje quirúrgico (incompleto o con riesgo de dañar el facial), y por otro lado para evitar las infecciones a repetición que llevan a la fibrosis y dificultan la cirugía. El tratamiento definitivo consiste en la cirugía, con resección total de la lesión, ésta se hace una vez controlada la infección de base, si ella existe. La técnica quirúrgica es similar a la usada para tumores benignos de parótida, y por ende en la mayoría de los casos involucra la resección del lóbulo superficial de la parótida, para así lograr una exposición adecuada del trayecto fistuloso y de su relación con el nervio facial. Una vez aclarada la anatomía de la lesión, se realiza su resección total con preservación del nervio facial y cierre primario de la herida.

El caso clínico presentado corresponde a una fístula de la primera hendidura branquial de tipo II, ya que su orificio estaba ubicado bajo el ángulo de la mandíbula, su trayecto era perpendicular al CAE, profunda en relación con el nervio facial y su estructura incluía la presencia de cartílago. Cabe destacar que como lo describe la literatura, esta paciente presentó episodios previos de abscesos faciales que no fueron diagnosticados como una anomalía congénita, y por lo tanto fueron drenados sin un tratamiento ulterior, con las consiguientes recidivas.

Las anomalías de la primera hendidura son un cuadro poco frecuente, debe ser sospechado para poder diagnosticarlo oportunamente. El adecuado diagnóstico permitirá un adecuado abordaje quirúrgico, logrando así identificar su importante relación con el nervio facial y así lograr el éxito en el tratamiento sin lesionar estructuras nobles. Es fundamental un adecuado conocimiento de la embriología y anatomía de estas lesiones, lo que facilitará el tratamiento.

BIBLIOGRAFÍA

1. Celedón C. López R. Abinso J. Bustos A. Malformaciones congénitas del cuello. Rev. otorrinolaring. 1978:38:47-53.
2. Albers GD. Branchial anomalies. J.A.M.A. 1963-183(6):399-409.
3. Todd NW. Common congenital anomalies of the neck. Surg. Clin- North. Am: 1993;73(4):601-610.
4. Liston SL. The relationship of the facial nerve and first branchial cleft anomalies -embriologic considerations. Laringoscope 1982-92:1308-1310.
5. Viada J. Fistula preauricular congénita. Rev. Otorrinolaring. 38: 102-106, 1978
6. Kennedy CS. Developmental Anomalies of the Neck. En Bluestone, Stool and Keene: Pediatric Otolaryngology. 3' ed., p. 1503 -1504. W.B. Saunders Company. Philadelphia, USA, 1996.
7. Belenky WM, Medina JE. First-branchial cleft anomalies. Laringoscope 1980;90:28-39.
8. Hyndman OR, Light G. The branchial apparatus. Arch. Surg. 1929;19:410-452.
9. Work WP. Newer concepts of first branchial cleft defects. Laringoscope 1972- 82(9):1581-1593.
10. Emmerich E, Matalón C. Pruzzo E. Fístulas y quistes del cuello. Rev. Otorrinolaring. 1989;49:22-26.
11. Finn DG, Buchatter III, Sarti E. First branchial cleft cyst: clinical update. Laryngoscope 1987; 97:136-140.
12. Hickey SA, Scott GA. Traub P. Defect of the first branchial cleft. J. Laryngol. Otol. 1994; 108:240-243.
13. Ford GR, Balakrishnan A, Evans JN, Bailey CM. Branchial cleft and pouch anomalies. J.Laryngol. Otol. 1992-106.-137-143.
14. Telander RL, Deane SA. Cervical cyst. Surg. Clin. North. Am. 1971-5 57:779-791.
15. Hamsberger HR, Mancuso AA, Maraki AS et al. Branchial cleft anomalies and their mimics computed tomoghaphic evaluation. Radiology 1984; 152:739-748.

Código postal:
Dr. Manuel Paredes Schwerter,
Huérfanos 3255, 4° Piso.