CASO CLINICO
Angiolipoma mastoídeo
Viada J, Moyano L, Sepúlveda JC
Rev otorrinolaringol cir cabeza cuello
58: 31-34, 1998

*ANGIOLIPOMA MASTOÍDEO**

MASTOID ANGIOLIPOMA

Juan Viada L.**, Leonor Moyano* **, Juan Carlos Sepúlveda S.**

RESUMEN

Se presenta una paciente de 38 años con antecedentes de haber sido operada de una mastoidectomía radical de su oído izquierdo. Por presentar cefalea persistente de tres meses de evolución su médico neurólogo le solicita una tomografía computada la que se informa como un colesteatoma derecho. Se diagnostica una cefalea tensional y por su compromiso otológico se envía en interconsulta al otorrinolaringólogo.

Es estudiada en el Servicio y con el diagnóstico de presunto colesteatoma se realiza una operación de mastoidectomía radical derecha encontrándose en la mastoides una masa con aspecto graso cuyo diagnóstico histopatológico es de angiolipoma.

La investigación bibliográfica hecha al respecto sólo ha encontrado tres casos clínicos de lipomas del oído medio siendo el caso que publicamos el primer caso de angiolipoma informado en una publicación médica.

Se discute y comenta aspectos clínicos, etiológicos y pronósticos sobre este raro tumor que se presenta excepcionalmente en el oído medio.

Palabras clave: Oído, oído medio, tumor, lipoma, angiolipoma.

SUMMARY

A 38 year old patient with previous history of a left ear radical mastoidectomy surgery, is presented. The neurologist requests a computerized tomography, because she presents a three month evolution of persistent headache. The test reports a right cholesteatoma. A tensional headache is diagnosed, and on account of the otologic compromise is referred to the ENT specialist.

A study is carried out at the ENT department, and with the diagnosis of a possible cholesteatoma a right radical mastoidectomy is performed. The mastoid shows a mass of a fatty aspect and is diagnosed histopathologically as an agiolipoma.

The literature review regarding the subject, describes only three clinical cases of middle ear lipoma. The case presented is the first case of angiolipoma reported in a medical publication.

Clinical, etiologic and prognostic aspects of this rare tumor, exceptionally present in the middle ear are discussed and commented.

Key words: Ear, middle ear, tumor, lipoma, angiolipoma.

* Presentado en la 22° Jornada Andina, Santiago de Chile, 18 de Octubre de 1997.
** Médico del Servicio de Otorrinolaringología. Hospital Clínico de la Universidad de Chile.
*** Médico del Servicio de Anatomía Patológica. Hospital Clínico de la Universidad de Chile.

CASO CLÍNICO

Paciente de 38 años, de sexo femenino, quién realiza trabajos de orden administrativo y en terreno, que tres meses antes de su consulta a neurólogo, presenta una cefalea holocránea persistente, mayor en región occipital, acompañada de dolor abdominal y náuseas. Se le solicita una tomografía computada que informa acerca de un colesteatoma en su oído derecho. Se diagnostica una cefalea tensional y por su compromiso ótico se envía en interconsulta al otorrinolaringólogo.

Consulta en nuestro Servicio donde se precisa que desde los trece años de edad existe disminución de la audición bilateral. Fue operada de su oído izquierdo en su niñez. En la otoscopía en el oído derecho se advierte un remanente timpánico en los cuadrantes anteriores y una masa de aspecto colesteatomatosa hacia posterosuperior. El oído izquierdo tiene la apariencia de una cavidad amplia de mastoidectomía radical. El resto del examen no demuestra otra anormalidad destacable.

En la prueba de Weber no lateraliza y en la de Rinne resulta negativa bilateral.

La audiometría muestra una hipoacusia de conducción bilateral simétrica. El promedio de los umbrales para las frecuencias 500, 1000 y 2000 Hz era para las vías óseas de 3.3 dB para el oído izquierdo y de 6.6 dB para el derecho; para las vías aéreas el promedio era de 46.6 dB para el izquierdo y 51.6 dB para el derecho.

La tomografía computada demuestra falta de desarrollo y neumatización de las celdillas mastoideas, además crecimiento expansivo del antro a derecha, con destrucción de sus paredes y pequeñas partículas radiopacas que son descritas por el radiólogo informante como escombros óseos en su interior. Existen además elementos secuelares a izquierda de cirugía previa (Figuras 1 y 2).

Con el diagnóstico de un colesteatoma del oído derecho se decide intervenir quirúrgicamente. Se practica incisión retroauricular tomando un trozo de fascia temporal, se incide hasta el periostio mastoideo exponiendo la mastoides, se despega las paredes posterior y superior del conducto membranoso hasta llegar al ánulo donde se desgarra exponiendo los elementos timpánicos. Se realiza mastoidectomía cortical encontrando un osteoma el que es fresado hasta eliminarlo, medial al osteoma se observa un tejido de aspecto graso que se envía a biopsia para su identificación histopatológica. Regularización de la cavidad mastoidea, antroaticotomía y comunicación de estas cavidades con el conducto auditivo externo y la caja fresando las paredes superior y posterior del conducto auditivo externo óseo. Revisión de la caja timpánica encontrándose el estribo cubierto por epidermización que se elimina. Se coloca el trozo de fascia temporal sobre el estribo, se rellena la cavidad con cintas de seda y se efectúa el cierre de la herida operatoria.

La evolución postoperatoria fue normal, sin incidentes. Dos meses después de operada se ve una cavidad mastoidea limpia y el neotímpano en buenas condiciones. El audiograma postoperatorio muestra los promedios de los umbrales para las frecuencias 500, 1000 y 2000 Hz para las vías óseas fue de 21.6 dB para el oído izquierdo y de 40 dB para el derecho; para las vías aéreas el promedio fue de 46.6 dB para el izquierdo y 61.6 dB para el derecho.

El informe anatomopatológico fue el siguiente:

Examen macroscópico: Tejido ovoide blanquecino, lobulado, blando.

Examen histológico: Epitelio escamoso con hiperqueratosis, infiltrado inflamatorio crónico inespecífico, microcalcificaciones.

No se observan hongos, ni elementos de carácter maligno.

La muestra incluye tejido adiposo con vasos normotipicos e infiltrado sobre la base de histiocitos y fibroblastos.

Diagnóstico: Otitis media crónica inespecífico. Angiolipoma.

No se observan elementos de carácter maligno.

En la figura 3 se puede observar que el tumor es capsulado y tiene dos sectores de distinto aspecto. Una parte formada exclusivamente por adipocitos típicos, globulosos, con su núcleo excéntrico desplazado por el material graso de su citoplasma, el segundo en que hay células adiposas pero que está infiltrado por vasos sanguíneos endoteliales y también con su capa muscular, lo que se observa con más claridad en la figura 4.

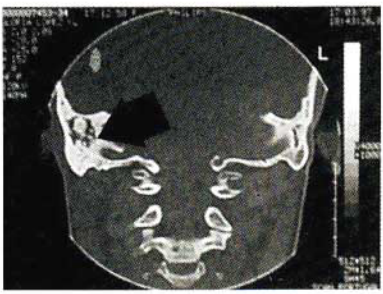

Figura 1: Tomografía computada de oídos en proyección coronas. Dentro de la mastoides derecha se observa material homogéneo y elementos radiopacos que el médico radiólogo informó como escombros óseos. A izquierda de observa una cavidad, secuela de una operación de mastoidectomía radical.

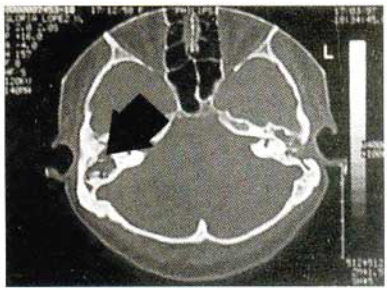

Figura 2: Tomografía computada de oídos en proyección axial. Se observa la cavidad mastoídea derecha llena de material homogéneo y material radiopaco que correspondería a partículas óseas. A izquierda se ve una cavidad, secuela de una operación de mastoidectomía radical.

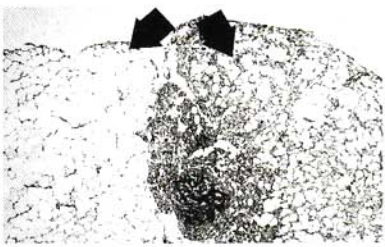

Figura 3: En este corte histopatológico se observan claramente los dos componentes tumorales: el lipoma propiamente tal, conformado exclusivamente por adipocitos con citoplasma claro y núcleos marginados y el angiolipoma donde el tumor adiposo está infiltrado por elementos vasculares. En esa área se observa un componente fibroso. (40x Van Gieson)

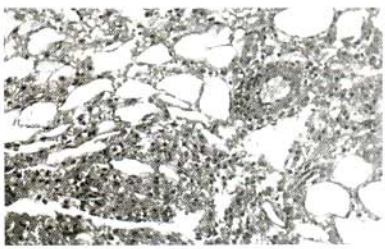

Figura 4: En este corte de la zona angiolipomatosa, a mayor aumento, se observan elementos vasculares con paredes endoteliales y otros en que se puede observar la túnica muscular. (200x Van Gieson)

COMENTARIO

Los lipomas son neoplasias benignas de tejido adiposo bastante frecuentes. Son raras antes de los veinte años pero después de esa edad se hacen muy comunes. Se trata de una masa encapsulada de tejido graso. El tejido graso proviene embriológicamente de los lipoblastos que, a su vez, se originan del mesénquima[1,2].

Existen varias formas histológicas: Angiolipomas, miolipomas, lipoma condroide y lipoma de células fusadas, lipoma pleomórfico, lipomas e híbernomas. Pueden ser solitarios o múltiples. Los lipomas se encuentran de preferencia superficialmente en el tejido subcutáneo pero también pueden encontrarse en regiones profundas como el mediastino, retroperitoneo y algunos órganos viscerales provocando síntomas obstructivos. En general los lipomas no se malignizan, existen algunos casos publicados pero para algunos autores son poco convincentes. Hay un caso de liposarcoma que provenía de la mastoides descrito en 1975 el que, aparentemente, no ha vuelto a repetirse[2].

En la región del hueso temporal los lipomas son extremadamente raros. Se han descrito en el ángulo pontocerebeloso y conducto auditivo interno algunos casos que se confunden con schwannomas, pero que se distinguen de éstos mediante la resonancia magnética [3,4]. Hay un caso de lipoma intravestibular primario descrito en 1989 en la República de Taiwan, el que se descubrió al practicar una laberintectomía en un caso de vértigo intratable en una mujer de treinta y cinco años[2]. Un caso de lipoma del oído medio es descrito por Abdullah y cols en 1993 en un niño de cinco años en el Reino Unido, comentando que es el primero que se publica en ese país y que en la revisión bibliográfica realizada por estos autores sólo encontraron otros dos casos, uno en 1985 que pertenecía a una dama de 64 años en Nueva Zelanda que se extendía por la trompa de Eustaquio hasta el rinofárinx produciendo obstrucción de la vía aérea y el otro en 1990 en una niña de cuatro años en Nueva York[2].

La discusión se plantea en torno al posible origen de este tipo de tejido dado que los estudios histológicos de la mucosa del oído medio no demuestran la presencia de tejido adiposo. Especulando que el lipoma debe haberse originado de tejido inmaduro mesenquimático o de metaplasia de tejido conjuntiva, ya que se ha demostrado la presencia de mesénquima primitivo subepitelial en el oído medio de mortineonatos (entre 25 y 40 semanas de gestación). Si fuera así, el lipoma sería congénito. En el caso publicado por Abdullah y cols existía también en la tomografía computada en el oído que no se intervino una imagen sospechosa de las mismas características que en el oído que se tomó la biopsia pero por ser de menor tamaño y asintomático no fue explorado quirúrgicamente

Esta posibilidad de bilateralidad nos hace pensar que en el caso de nuestro paciente la operación practicada en su oído izquierdo en su niñez, podría haber correspondido a un lipoma de ese oído cuyo diagnóstico histopatológico no hubiera sido hecho.

BIBLIOGRAFÍA

1. Enzinger F, Weiss S: Soft Tissue Tumors. 3rdEd Mosby 1995 pp 390-425
2. Abdullah V, Williamson P, Gallimore A, Path C, Shah NS: Middle ear lipoma, J Laryng Otol 1993, 107: 1151-2.
3. Hara A, Takahashi K, Ito Z, Kusakari J, Kurosaki Y: Value of fat supression magnetic resonance imaging in the diagnosis of lipomas of the internal auditory canal. Ann Otol Rhinol Laryngol 1997, 106: 343-7.
4. Saunders JE, Kwartler JA, Wolf HK, Brackmann DE, McElveen JT: Lipomas of the internal auditory canal. Laryngoscope 1991, 101: 1031-7.

Dirección Postal:
Dr. Juan Viada Lozano
Hospital Clínico de la Universidad de Chile Dr. José Joaquín Aguirre
Santos Dumont 999 Santiago