Utilidad de la Aspiración con Aguja Fina en los Tumores de Cabeza y Cuello*

Usefulness of Fine Needle Aspiration of Head and Neck Tumors

Dimitri Codjambassis A[1], Irany Paz M[1], Roberto Bayo T[1], María de la Luz Medrano V[1] y Humberto Vallejos A[2]

RESUMEN

La presencia de tumores en cabeza y cuello son para el otorrinolaringólogo siempre un problema diagnóstico; la punción aspirativa con aguja fina (PAAF) aparece como una herramienta orientadora en el diagnóstico, barata, segura y precisa. Se plantea un estudio retrospectivo donde se estudiaron 456 PAAF realizadas en el Servicio de Anatomía Patológica del Hospital Carlos Van Buren de Valparaíso entre los años 1993 y 1998, los resultados citológicos fueron correlacionados con el estudio histopatológico y/o la evolución clínica en cada caso, determinándose la especificidad (E) y la sensibilidad (S) de la PAAF en las punciones de ganglios: S 99% y E 100%, procesos inflamatorios: S 100% y E 97,8%, tuberculosis ganglionar: E 100% y S 41,1%, glándula parótida: E 100% y S 100%, quistes ganglionares: E 99% y S 95%. Además se correlacionó la precisión diagnóstica del anatomopatólogo con la experiencia adquirida.

Palabras Claves: *Punción aspirativa con aguja fina, citología, histopatología, tumores de cabeza y cuello.*

SUMMARY

The presence of head and neck tumors always presents diagnostic difficulties for ENT specialists. Fine needle aspiration (FNA) seems like a good guiding tool in diagnosis, since it is inexpensive, safe, and accurate. A retrospective study of 456 FNA, performed between 1993 and 1998, at the Pathologic Anatomy Department of the Carlos Van Buren Hospital of Valparaiso is presented. The cytologic results are

* Presentado en la Reunión de la Sociedad de Otorrinolaringología del Hospital Carlos Van Buren de Valparaíso, 30 de julio de 1999.
1 Servicio de Otorrinolaringología del Hospital Van Buren.
2 Servicio Anatomía Patológica Hospital Van Buren.

correlated with the histological study and/or the clinical evolution in each case, thus determining the specificity (SP), and the sensibility (SE) of the FNA of the lymph nodes: SE 99% and SP 100%, inflammatory processes: SE 100% and SP 97.8%, lymph nodes tuberculosis: SP 100% and SE 41.1%, parotid glands: SP 100% and SE 100%, cervical cysts: SP 99% and SE 95%. Furthermore the diagnostic accuracy of the pathologist is correlated with the acquired experience.

Key Words: *Fine needle aspiration, cytology, histopathology, head and neck tumors.*

INTRODUCCIÓN

Descubrir un tumor en la región cefalocervical representa para el otorrinolaringólogo un dilema diagnóstico. El diagnóstico diferencial de un tumor en esta área incluye cuadros tan variados como neoplasias malignas y benignas, lesiones inflamatorias agudas y crónicas; procesos –ya sean degenerativos, inflamatorios o neoplásicos– que afecten a estructuras vasculares, neurales, musculares y otros tejidos blandos; desarrollo de anomalías relacionadas con los surcos branquiales o el conducto tirogloso, lesiones quísticas benignas o malignas en glándulas salivales y tiroides; inflamaciones traumáticas; y ganglios linfáticos reactivos.

Un tumor de cabeza y cuello puede valorarse por biopsia abierta o biopsia por aspiración con aguja fina.

La biopsia abierta está contraindicada si en la región de la cabeza y cuello se encuentra un tumor no diagnosticado[1].

La biopsia puede afectar de manera adversa el tratamiento del enfermo en caso de tumores malignos si se sitúa una incisión en un lugar inapropiado para ulteriores procedimientos quirúrgicos; peor aún, la biopsia abierta puede afectar el pronóstico del enfermo por el riesgo de sembrar células malignas en la piel y los tejidos subcutáneos, o bien por aumento del riesgo de recidiva local[2-4]. Además del riesgo quirúrgico que incluye la hemorragia e infección, sobre todo en tumores profundos; y por último las molestias que significan para el paciente y el costo económico que significa para él y el sistema de salud[5,6].

La PAAF puede aplicarse en todas las masas palpables de la región de la cabeza y el cuello; sin embargo, los tumores cutáneos primarios o mucosos en esa región se diagnostican mejor por biopsia excisional o incisional que con PAAF.

Este procedimiento proporciona al clínico una orientación del diagnóstico citológico[7].

La mayoría de las veces el diagnóstico por este método puede clasificarse como infeccioso, benigno, neoplásico o trastorno maligno específico. En algunos casos el anatomopatólogo podrá describir un tipo celular exacto o el grado de diferenciación de un tumor.

Aproximadamente el 8% de las PAAF se informan como no diagnósticas[8], casi siempre debido a que el material obtenido es insuficiente o bien por que no se puncionó la zona que correspondía a la tumoración. Una vez estudiado acuciosamente el territorio de cabeza y cuello en busca del primario, se puede repetir la técnica o bien recurrir a otros métodos diagnósticos, como por ejemplo la biopsia abierta.

VALORACIÓN EN LOS TUMORES DE GLÁNDULAS SALIVALES

Cuando nos enfrentamos a tumoraciones de glándulas salivales, nos debemos plantear algunas preguntas: ¿Se trata de un proceso maligno o benigno?, ¿es un proceso inflamatorio o degenerativo que no requerirá cirugía?, o bien, ¿se trata de un quiste?

Bien sabemos que la anamnesis y el examen físico son elementos valiosos que nos orientarán en la etiología, pero en la mayoría de los casos no responderán las interrogantes que nos hicimos.

Está contraindicado realizar biopsias por punción con agujas de gran calibre debido a que

puede provocar implantación del tumor, lo que incrementa el riesgo de recurrencia. Existe también, el riesgo de lesionar el nervio facial en una biopsia incisional de la parótida, por lo cual, la mayoría de los clínicos está de acuerdo en que la biopsia mínima en la glándula parótida debe ser una parotidectomía suprafacial[9].

La PAAF es muy útil en tumores de glándulas salivales; en algunos casos pudiesen corresponder a procesos infecciosos agudos o inflamatorios, o a ganglios intraparotídeos con patologías como enfermedad por arañazo de gato o sarcoidosis. La PAAF tiene una precisión comparable con las muestras por congelación de neoplasias de glándulas salivales. La mayor parte de los estudios notifican precisión diagnóstica que va del 81 al 98% para neoplasias malignas y benignas. Esta tasa de precisión baja cuando se trata del diagnóstico específico de lesiones de glándulas salivales, la mayoría de los estudios informan entre 57 a 92%; y en lo que se refiere a neoplasias malignas la tasa de precisión que se encuentra en la literatura va de 50 a 93%.

La sensibilidad diagnóstica (porcentaje de resultados positivos correctos) oscila entre el 64-67%[9] y el 100%[10,12].

La especificidad (porcentaje de resultados negativos correctos) se encuentra entre el 85% y el 100%[11].

La exactitud diagnóstica varía en la literatura entre el 81% y el 98%[11,12].

VALORACIÓN EN LOS TUMORES DE GLÁNDULA TIROIDES

Aproximadamente 4% de la población tiene nódulos tiroideos, por lo tanto es bastante frecuente encontrarnos con ellos en nuestra práctica diaria.

Sin embargo, el cáncer tiroideo es raro, se estima una incidencia anual de 0,004% en la población general; aunque probablemente la incidencia de cánceres ocultos sea mayor, hecho que se ha evidenciado en estudio de necropsias[13].

Los métodos para diferenciar lesiones benignas de malignas son la anamnesis, el examen físico, la gamagrafía, el ultrasonido, la imagenología; todas ellas tienen una buena sensibilidad para identificar lesiones nodulares del tiroides, pero muy baja especificidad.

La biopsia con aguja cortante es precisa para identificar si un nódulo tiroideo es neoplásico, pero se trata de un procedimiento invasor y conlleva riesgo de implantación tumoral a lo largo de la vía de entrada de la aguja; otra alternativa es la biopsia quirúrgica del nódulo y su estudio con biopsia rápida, pero ello implica una cirugía mayor con los riesgos, los costos y las molestias que conllevan al paciente.

Así, la alternativa de la PAAF en las lesiones nodulares del tiroides es una excelente herramienta, es tan precisa como la biopsia con aguja cortante pero sin el riesgo de implantación tumoral en la vía de entrada de la aguja, la PAAF ha tenido un impacto enorme en el tratamiento quirúrgico de los nódulos tiroideos[14-15].

Una PAAF divide los nódulos tiroideos en tres grupos[16] (Tabla 1).

La indicación de la PAAF en la glándula tiroides es en cualquier agrandamiento de ésta, sin embargo, su mejor indicación es en los nódulos, sobre todo si éstos son fríos[14-15].

La precisión de la PAAF en los nódulos tiroideos es excelente. La tasa general de exactitud para malignidad es mayor al 95%[17]. La tasa de resultados falsos positivos va desde 0,3% a 6,0%, y la de falsos negativos para cáncer tiroideo es de alrededor 0% a 2,5%[15].

Aproximadamente 20% de la PAAF de nódulos tiroideos resultan ser neoplasias foliculares, de éstas 80% corresponden a adenomas foliculares y 20% a carcinomas; como citológicamente no es posible diferenciar si se trata de una neoplasia maligna o benigna y tampoco entrega esta información la biopsia por congelación, en estos casos se hace necesario ir más allá en el estudio histológico de dichas lesiones. La conducta en el Servicio de Otorrinolaringología del Hospital Carlos Van Buren de Valparaíso es realizar una supresión con tiroxina durante 3 a 6 meses. Las que no involucionan deben someterse a una nueva PAAF o bien a la extirpación quirúrgica de la lesión para

Tabla 1

Malignos	Sospechosos	Benignos
Carcinoma papilar	Neoplasia folicular	Quistes coloidales
Carcinoma folicular	Neoplasia de Cél Hürthle	Quistes Hemorrágicos
Carcinoma medular		Bocio nodular
Carcinoma anaplástico		Tiroiditis
Linfoma maligno		
Enfermedad metastásica		

su estudio histológico en busca de invasión vascular o de la cápsula para identificar cáncer.

La PAAF en los nódulos tiroideos ha reducido en 50% el número de cirugías de esta glándula por trastornos benignos de ella[18,19].

VALORACIÓN EN GANGLIOS LINFÁTICOS CERVICALES Y QUISTES

Un tumor en el cuello puede ser un ganglio linfático benigno, maligno o inflamatorio crónico o agudo; o bien una neoplasia de tejidos blandos u otros tumores como por ejemplo de glándula tiroides, glándulas salivales o lipomas; o bien representar lesiones quísticas, como por ejemplo quistes originados en hendiduras branquiales, del conducto tirogloso o quistes salivales.

En general las masas cervicales son accesibles a la PAAF, logrando identificar con una sensibilidad desde 77% hasta 98,8%[20,21] y una especificidad entre 90,9% y 100%[21] las lesiones malignas de benignas, con una tasa de falsos positivos que varía en las diferentes publicaciones entre 0% a 2,1%[2,22] y de falsos negativos desde 0% a 2,8%[22,23].

La literatura en general ha demostrado la utilidad de la PAAF en lesiones metastásicas malignas, linfomas malignos primarios, trastornos inflamatorios agudos o crónicos inespecíficos y específicos en que muchas veces se puede identificar el agente causal y quistes congénitos[24].

Un área controversial en los tumores cervicales es la utilidad de la PAAF en la valoración de los linfomas, la mayoría de las publicaciones hablan de una exactitud que varía entre 50 a 60%[25,26], es por ello que ante la sospecha citológica de un linfoma, está indicado realizar una biopsia ganglionar para confirmar el diagnóstico y poder dar la clasificación específica de linfoma; aun así, la PAAF es sumamente útil en los pacientes en que se sospeche un linfoma ya que nos permite descartar carcinomas metastásicos o afecciones inflamatorias agudas o crónicas.

Otro aspecto controversial es la utilidad de la PAAF en las adenopatías cervicales en pacientes con tratamientos previos con radioterapia, quimioterapia y/o cirugía[27], hay publicaciones que muestran un valor predictivo positivo para malignidad entre 88,7% y 100% y una tasa predictiva negativa para malignidad entre 80% y 96,2%[28,29].

En nuestro país existen pocos trabajos que evalúan la eficacia de la PAAF en los tumores de cabeza y cuello[30-32], es por eso que hemos querido presentar nuestra experiencia usando esta técnica diagnóstica.

Para obtener buenos resultados es fundamental contar con la colaboración de un citólogo con experiencia en lesiones de cabeza y cuello y adiestrado en el citodiagnóstico.

OBJETIVOS

1. Conocer la relación entre la citología por aspiración con aguja fina y la naturaleza benigna o maligna de la lesión.
2. Establecer la exactitud diagnóstica de la PAAF para los diferentes tumores de cabeza y cuello.
3. Evaluar el impacto de la experiencia del citopatólogo en la exactitud del diagnóstico de la PAAF.

TÉCNICA[33]

La práctica de la PAAF es sencilla en las masas superficiales y no requiere material sofisticado[34]. una jeringa de 10 ó 20 ml, aguja de 22 a 27 gauge –diámetro externo de 0,65 a 0,5 mm– (nosotros usamos una aguja de 23 G), el dispositivo para la jeringa, 4 ó 6 portaobjetos y pocillos para el alcohol de 96°.

Tras la palpación cuidadosa y delimitación de la masa a puncionar, se desinfecta con alcohol o cualquier antiséptico cutáneo la zona. Se sujeta la masa firmemente con los dedos índice y pulgar, y con la pistola se procede a introducir la aguja con un movimiento rápido. Se hace el vacío con la jeringa de modo suave, moviéndose la aguja en varias direcciones con rapidez. Antes de extraer la aguja se vuelve el émbolo de la jeringa a su posición original sin vacío y se extrae el dispositivo. Se desmonta la aguja de la jeringa y se toma aire expulsando el contenido de la aguja sobre los portaobjetos, realizándose extensiones con la menor presión posible para no producir artefactos. Se colocan los portaobjetos en alcohol de 96° por 20 a 30 minutos y luego se fijan con Hematoxilina-Eosina.

En caso de puncionar una masa quística se extrae en una primera punción la mayor cantidad posible del contenido, para en una segunda explorar la posibilidad de masas tumorales sólidas que puncionar del modo ya descrito.

MATERIAL Y MÉTODO

Se planteó un estudio retrospectivo para evaluar nuestros resultados con la PAAF.

Se revisaron las PAAF realizadas en el Servicio de Anatomía Patológica del Hospital Dr. Carlos Van Buren entre los años 1993 y 1998, las cuales correspondieron a una cantidad de 3.134 PAAF; de ellas 734 (23,4%) correspondieron a punciones de tumores de cabeza y cuello. Se revisó la Ficha Clínica en busca de la relación histológica o clínica de la punción. De las 734 fichas revisadas 456 (62,1%) entregaron los datos suficientes para que pudiesen ser analizadas y tabuladas en un programa estadístico.

RESULTADOS

1. Distribución por género: femenino: 332 (72,8%) y masculino: 124 (27,2%)
2. Distribución por edad
   - Edad promedio: 47,11 años
   - Rango de edad: 1 año y 90 años
   - Desviación estándar: 19,53 años
3. Distribución por órgano puncionado
   - Ganglio (169): 37,1%
   - Tiroides (178): 39,0%
   - Glándulas salivales: (66): 14,5%
     Parótida: (60)
   - Quistes cervicales: (13) 2,8%
   - Quistes branquiales (3)
   - Quistes conducto tirogloso (6)
   - Otros: (30): 6,6%
4. Comprobación histológica
   - Se realizó biopsia diferida en 234 casos: 51,3%
   - No se realizó biopsia diferida en 222 casos: 48,7%
5. La experiencia del citopatólogo es fundamental en la exactitud diagnóstica de la PAAF.

En nuestro trabajo se aprecia claramente como el mismo citopatólogo en la medida que adquiere experiencia y destreza en esta técnica

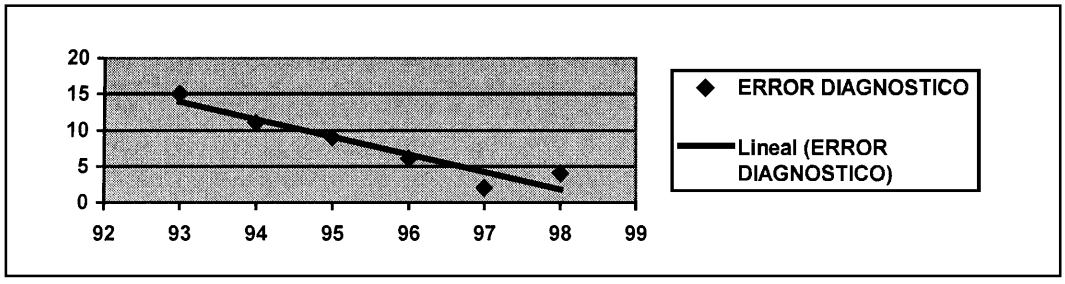

Figura 1. Exactitud diagnóstica.

aumenta la exactitud diagnóstica. En la ordenada se muestran los errores diagnósticos y en la abscisa el año (Figura 1).

6. Análisis de los resultados

A. Generales (n=456)	
Especificidad para malignidad:	96,9%
Sensibilidad para malignidad:	91,4%
Valor Predictivo Positivo:	92,2%
Valor Predictivo Negativo:	96,6%
B. Ganglios (Nº= 169):	
a) Malignidad:	
• Especificidad:	100%
• Sensibilidad:	99,0%

RESUMEN DE FALSOS NEGATIVOS Y FALSOS POSITIVOS

	Diagnóstico citológico	Diagnóstico histológico
Falsos (-)	Proceso inflamatorio N=1	Linfoma
Falsos (+)	No	No

b). Tuberculosis ganglionar (n= 17):	
• Especificidad:	100%
• Sensibilidad:	41,1%

RESUMEN DE FALSOS NEGATIVOS Y FALSOS POSITIVOS

	Diagnóstico citológico	Diagnóstico histológico
Falsos (-)	Proceso inflamatorio (n=8)	TBC ganglionar
	Células normales (n=2)	TBC ganglionar
Falsos (+)	No	No

C. Glándulas salivales (n= 66):

a). Malignidad:

- Especificidad: 94,2%
- Sensibilidad: 100%

a1. Parótida (n=60):

- Especificidad: 94,2%
- Sensibilidad: 100%

RESUMEN DE FALSOS NEGATIVOS Y FALSOS POSITIVOS

	Diagnóstico citológico	Diagnóstico histológico
Falsos (-)	No	No
Falsos (+)	Células estromales malignas (n=2)	Mioepitelioma
	Metástasis cáncer papilar	Tumor de Warthin

a2. Otras glándulas (n= 6):

- Especificidad: 100%
- Sensibilidad: 100%

D. Quistes (n= 13).

- Especificidad: 99,0%
- Sensibilidad: 91,0%

RESUMEN DE FALSOS NEGATIVOS Y FALSOS POSITIVOS

	Diagnóstico citológico	Diagnóstico histológico
Falsos (-)	Bocio nodular	Quiste conducto tirogloso
Falsos (+)	Quiste preauricular	Schwanoma
	Quiste de retención parotídeo	Tumor de Warthin

a. Quistes del conducto tirogloso (n=6)
- Especificidad: 100%
- Sensibilidad: 86,0%

b. Quistes branquiales (n=3)
- Especificidad: 100%
- Sensibilidad: 100%

E. Glándula tiroides (n=178)
a. Malignidad:
- Especificidad: 95,2%
- Sensibilidad: 73,3%

RESUMEN DE FALSOS NEGATIVOS Y FALSOS POSITIVOS

	Diagnóstico citológico	Diagnóstico histológico
Falsos (-)	Tiroiditis	Carcinoma papilar
	Adenoma folicular (n=2)	Carcinoma folicular
	Bocio (n=2)	Carcinoma papilar
	Adenoma células de Hürtle	Carcinoma folicular
	Células foliculares normales	Carcinoma papilar
	Bocio	Carcinoma papilar
Sospechosos	Neoplasia folicular	Carcinoma papilar
	Neoplasia folicular	Carcinoma folicular
Falsos (+)	Carcinoma papilar (n=2)	Bocio
	Células malignas	Bocio
	Carcinoma papilar (n=2)	Adenoma folicular
	Carcinoma papilar	Células normales
	Carcinoma folicular	Adenoma folicular

F. Linfomas (n= 21)
- Especificidad: 99,0%
- Sensibilidad: 95,0%

RESUMEN DE FALSOS NEGATIVOS Y FALSOS POSITIVOS

	Diagnóstico citológico	Diagnóstico histológico
Falsos (-)	Proceso inflamatorio	Linfoma
Falsos (+)	Sugerente de linfoma	Metástasis de carcinoma escamocelular

DISCUSIÓN

1) Si bien es cierto que la PAAF fue descrita hace bastante tiempo como un método para valorar tumores, su aplicación, en los tumores de cabeza y cuello, en nuestro país aún no está difundida ampliamente. Los trabajos publicados hasta el momento sólo hacen referencias a pequeñas casuísticas y con datos poco extrapolables a un universo mayor.
   En la literatura extranjera la PAAF ocupa un lugar preferente en el momento de valorar tumores de cabeza y cuello, sin embargo, las cifras de sensibilidad y especificidad para diagnóstico citológico específico y para malignidad tienen una dispersión tan amplia que sólo nos desorientan al momento de considerar a la PAAF como un elemento valioso en el citodiagnóstico de tumores de cabeza y cuello.
2) La PAAF es un método sencillo, rápido, eficiente y con baja tasa de complicaciones. En nuestra serie ésta fue nula.
3) Debe ser el método de elección al momento de diferenciar malignidad en una adenopatía cervical, dada su excelente sensibilidad y especificidad.
4) No es un examen de elección cuando estamos sospechando una adenitis tuberculosa, en ese caso se debe preferir o bien complementar con una biopsia excisional de ganglio y tinción más cultivo.
5) En los tumores de origen en las glándulas salivales tiene una muy buena sensibilidad y especificidad, sobre todo en la glándula parótida, órgano que más frecuentemente se encuentra afectado.
6) En relación a los quistes, la PAAF tiene una muy buena sensibilidad y especificidad, aunque nuestra casuística es pequeña, nos indica una clara tendencia.
7) La PAAF en la valoración de nódulos de la glándula tiroides tiene una baja sensibilidad, sin embargo, debemos considerar que la gran mayoría de estos errores diagnósticos ocurrieron en los primeros años de nuestro estudio.
8) En nuestra serie, la PAAF tiene una excelente sensibilidad y especificidad en el diagnóstico de linfomas, al contrario de lo encontrado en la mayoría de las publicaciones extranjeras.
9) La experiencia y el adiestramiento en esta técnica del citopatólogo es fundamental en la obtención de buenos resultados en la precisión diagnóstica.

BIBLIOGRAFÍA

1. Feldman PS, Kaplan MJ, Johns ME, et al. Aspiration Biopsy of Metastatic Carcinoma of the Head and Neck. *Arch Otolaryngol* 1983; 109: 735-42.
2. Young JE, Archivald SD, Shier KJ. Needle Aspiration Cytology Biopsy in Head and Neck Masses. *Am J Surg* 1981; 142 (4): 484-9.
3. Mighell AJ, High AS. Histological Identification of Carcinoma in 21 Gauge Needle Tracks Often Fine Needle Aspiration Biopsy of Head and Neck carcinoma. *J Clin Pathol* 1998; Mar 51 (3): 241-3.
4. Engzell U, Esposti PL, Rubio C y cols. Investigation on Tumour Spread in Connection with Aspiration Biopsy. *Acta Radiol* 1971; 10: 385-98.
5. Wilson JA, McIntyre MA, Tan J, Maran AG. The Diagnostic Value of Fine Needle Aspiration Cytology in the Head and Neck. *JR Coll Surg Edinb* 1985; 30: 375-9.
6. Oertel YC, Zorsky PE. Fine Needle Aspiration as a Means to Cost-Effective Health Care. *South Med J* 1993 Mar; 86 (3): 282-4.
7. Koss LG, Woyke S, Olszewski W. Principles of Aspiration Biopsy, Chap 1. In Aspiration Biopsy: Cytologic Interpretation and Histologic Bases. New York-Tokyo, Igaku-Shoin, 1984, pp 3-20.
8. Ellison E, LaPuerta P, Martin SE. Supraclavicular Masses: Results of a Series of 309 Cases Biopsied by Fine Needle Aspiration. *Head and Neck* 1999; May 21 (3): 239-46.
9. Eneroth CM, Zajicek J. Aspiration Biopsy of Salivary Gland Tumors: IV. Morphologic Studies on Smears and Histologic Sections from 45 Cases of Adenoid Cystic Carcinoma. *Acta Cytol* 1969; 13: 59-63.
10. Kline TS, Merriam JM, Shasshay SM. Aspiration Biopsy Cytology of Salivary Glands. *Am J Clin Pathol* 1981; 76: 263-9.
11. Webb AJ. Cytologic Diagnosis of Salivary Gland Lesions in Adult and Pediatric Surgical Patients. *Acta Cytol* 1973; 17: 51-8.

12. Qizilbash AH, Sianos J, Young JEM y cols. Fine Needle Aspiration Cytology of Major Salivary Glands. *Acta Cytol* 1985; 29: 503-12.
13. Sampson R, Oka H, Key C, et al. Metastases from Occult Thyroid Cancer: An Autopsy Study from Hiroshima and Nagasaki, Japan. *Cancer* 1970; 25: 803.
14. Chiu WY, Chia NH, Wan SK, Yuen CH, Cheung MT. The Investigation and Management of Thyroid Nodules a Retrospective Review of 183 Cases. *Ann Acad Med Singapore* 1998 Mar; 27(2): 196-9.
15. William J, Frable MD. The Treatment of Thyroid Cancer: The Role of Needle Aspiration Cytology. *Arch Otolaryngol Head Neck Surg,* 1986; 112: 1200-3.
16. Griffies WS, Donegan E, Abel ME. The Role of Fine Needle Aspiration in the Management of the Thyroid Nodule. *Laryngoscope* 1985; 95: 1103-6.
17. Goellner JR, Gharib H, Grant CS, et al. Fine Needle Aspiration Cytology of the Thyroid, 1980-1986. *Acta Cytol* 1987; 31: 587-90.
18. Ashcraft MW, Van Herle AJ. Management of Thyroid Nodules: II. Scanning Techniques, Thyroid Suppressive Therapy, and Fine Needle Aspiration. *Head and Neck Surg* 1981; 3: 297-322.
19. Miller JM, Hamburger JI, Kini S. Diagnosis of Thyroid Nodules: Use of Fine Needle Aspiration Needle Biopsy. *JAMA* 1979; 241: 481-4.
20. Peters BR, Schnadig VJ, Quinn FB, Ho Kanson JA, Zaharopoulos P, McCracken MM, Stienberg CM, Jardins LD. Interobser Variability in the Interpretation of Fine Needle Aspiration of Head and Neck Masses. *Arch Otolaryngol Head and Neck Surg* 1989; 115: 1438-42.
21. Adam CA, Shariar N, Philip SF, Robert WC, Paul L. Fine Needle Aspiration in Diagnosing Recurrent Squamous Cell carcinoma of the Head an Neck: Truth or Consequences? *Laryngoscope* 1993; 103 (September): 1073-5.
22. Gertner R, Podoski L, Fradis M. Accuracy of Fine Needle Aspiration Biopsy in Neck Masses. *Laryngoscope* 1984; 94: 1370-1.
23. Meyers DS, Templer J. Aspiration Cytology of Head and Neck Masses. *Otolaryngology* 1978; 86: 371-6.
24. Thomsen J. Fine Needle Aspiration Biopsy of Tumors of Head and Neck. *J Laryngol Otol* 1974; 87: 1211-6.
25. Qizilbash AH, Elavathil LJ, Chen V, et al. Aspiration Biopsy Cytology of Lymph Nodes in Malignant Lymphoma. *Diagn Cytophatol* 1985; 1: 18-22.
26. Sismanis A. Diagnosis Value of Fine Needle Aspiration Biopsy in Neoplasms of the Head and Neck. *Head Neck Surg* 1981; 89: 62-6.
27. Feldman PS, Kaplan MJ, Johns ME, et al. Fine Needle Aspiration in Squamous Cell Carcinoma of the Head and Neck. *Arch Otolaryngol* 1983; 109: 735-42.
28. Schwarz R, Chan NH, MacFarlane JK. Fine Needle Cytology in the Evalation of Head and Neck Masses. *Am J Surg* 1990; 159: 482-5.
29. Smallman LA, Young JA, et al. Fine Needle Aspiration Cytology in the Management ENT of Patients. *J Laryngol Otol* 1988; 102: 909-13.
30. Cabezas LE, Katz RL, Cozzi L, Salgado A. Citología por Punción Aspirativa en el Diagnóstico de las Masas Cervicales. *Rev Otorrinolaring* 1990; 50: 73-5.
31. Bonilla G, Calabrese R, Quezada O. Punción Citológica en Masas de Cabeza y Cuello. *Rev Otorrinolaringol Cir Cabeza Cuello* 1997; 57: 39-42.
32. Cabeza LE. Evaluación de la Punción Citológica en el Diagnóstico del Paciente con una Masa Cervical. *Rev Otorrinolaringol Cir Cabeza Cuello* 1992; 52: 163-5.
33. Alvarez de los Heros F, De Austin P, Alvarez Vicent JJ, Bruzon Cardiel JC, Romero Castellano L, Perez Barrios A, Monge Jodra R. Técnica de Punción Aspiración en el Area ORL y Patología Cervicofacial. *Acta Otorrinolaringol Española* 1984; 35 (5) Sept-Oct: 325-31.
34. Leopold Koss, Stanislaw Woyke, Wlodzimierz Olszewski. Aspiration Biopsy: Cytologic Interpretation and Histologic Bases. Second Edition 1992. Igaku-Shoin. New York Tokio.

Dirección: Dr. Dimitri Codjambassis A.
Servicio de Otorrinolaringología del Hospital V Van Buren
Valparaíso - Chile