

Leiomiosarcoma primario de cornete nasal inferior. Reporte de caso clínico y revisión de la literatura

Primary leiomyosarcoma of inferior nasal turbinate. Clinical case report and literature review

Ignacio Moya Henríquez¹, José M Contreras Retamales^{2,3}.

RESUMEN

Los leiomiosarcomas de la cavidad nasal y senos paranasales son neoplasias malignas de baja frecuencia, localmente agresivas. Presentan una alta tendencia a la recurrencia de aproximadamente 55% en nariz y senos paranasales. Están conformados por células musculares lisas. Según diversos autores, aproximadamente el 50% de los pacientes mueren antes del primer año y la supervivencia a los 5 años es del 20%. Anteriormente se pensaba que no poseían potencial metastásico, sin embargo, en series actuales se ha visto que presentan un alto poder metastásico de hasta el 50%. Las metástasis se presentan de forma tardía. El tratamiento recomendado consiste en la resección radical del tumor primario con un amplio margen de tejido normal y la radioterapia es de uso controversial en el manejo.

Palabras clave: Leiomiosarcoma, fosa nasal, cornetes nasales, retinoblastoma.

ABSTRACT

Leiomyosarcoma of the nasal cavity and paranasal sinuses are malignant, low frequency, locally aggressive neoplasm. They present a high tendency to recurrence of approximately 55% in the nose and paranasal sinuses. They are made up of smooth muscle cells. According to different authors, approximately 50% of patients die before the first year and survival at 5 years is 20%. Previously it was thought that they did not possess metastatic potential, however in current series it has been seen that they have a high metastatic power of up to 50%. Metastases present late. The recommended treatment consists of radical resection of the primary tumor with a wide margin of normal tissue.

Key words: Leiomyosarcoma, nasal cavity, turbinate, retinoblastoma.

¹ Escuela de Medicina, Universidad Finis Terrae, Chile

² Servicio de Otorrinolaringología de Clínica Alemana de Santiago, Chile

³ Servicio de Otorrinolaringología, Universidad de Chile, Hospital San Juan de Dios, Santiago, Chile.

Los autores declaran no tener conflictos de interés.

Recibido el 23 de agosto de 2019. Aceptado el 27 de septiembre de 2019.

INTRODUCCIÓN

El leiomioma de la cavidad nasal y senos paranasales es una neoplasia maligna localmente agresiva, con alta tendencia a la recurrencia^{1,2}, mostrando una tasa de recurrencia de aproximadamente 55% en los ubicados en nariz y senos paranasales^{1,3}. Su presentación es poco común, con no más de 100 casos reportados y publicados en inglés, siendo la mayoría de estos reportes de casos únicos³. El primer caso se describe por Dobben GD² en 1958. Los leiomiomas corresponden a alrededor del 7% de los sarcomas de tejidos blandos^{1,4,5} y de éstos solamente el 3%-4% afecta el área de cabeza y cuello^{4,6}. En una revisión que incluyó 256 casos de tumores mesenquimatosos de tracto sinonasal y cavidad nasofaríngea, Fu y Perzin encontraron que las neoplasias de músculo liso representaban el 3% de la cohorte^{4,7}. La edad de presentación es variable, reportándose casos entre los 20-80 años, con un aumento de su prevalencia dentro de la cuarta a sexta década de la vida^{1,3} y algunos lo describen más al lado izquierdo².

Los leiomiomas del tracto sinonasal corresponden a neoplasias malignas y su sintomatología deriva del crecimiento del tumor dentro de la nariz y senos paranasales, produciendo compresión y obstrucción. La obstrucción nasal (58,8%), epistaxis (38,2%), dolor facial (23,5%), aumento de volumen local (17,6%) y rinorrea (11,7%) son los síntomas asociados a ello. En etapas iniciales puede ser asintomático^{1,2,9}. Al examen clínico se han descrito como lesiones de tipo polipoideas o pediculadas, con coloración gris o pardas de consistencia gomosa a firme^{2,3}. El estudio de imágenes es inespecífico y ellas demuestran las características de una masa que compromete una localización y los efectos de compresión en la vecindad por el tumor. Los estudios habituales son la tomografía computarizada y la resonancia nuclear magnética (lesiones hipo o isointensas que captan medio de contraste). Histológicamente estos tumores están compuestos por células fusiformes dispuestas en patrones fasciculares entrelazados, no son encapsulados y son difusamente infiltrantes. Sus núcleos presentan formas cilíndricas con extremos romos, poseen vacuolas paranucleares dispersas y su citoplasma es eosinófilo con fibrina difusa^{3,6,8}.

La inmunohistoquímica ayuda a diferenciar estos tumores de otras estirpes histológicas.

Los leiomiomas son tumores malignos, localmente agresivos, con altas tasas de recurrencia, que llegan al orden del 55%^{1,3}. Según diversos autores, aproximadamente el 50% de los pacientes mueren antes del primer año y la supervivencia a los 5 años es del 20%^{1,3}. Se ha planteado que el pronóstico depende de la ubicación anatómica y la posibilidad de realizar una resección con márgenes libres^{2,3,5}. Kuruvilla y cols, en su estudio, comunican que en 6 pacientes que presentaban leiomioma confinado a la cavidad nasal, el 100% estaba vivo y sin recurrencia a intervalos de 1 a 3 años, en contraste con los pacientes que presentaban leiomiomas que involucraron senos paranasales, donde el 80% presentó recurrencia y/o persistencia de la enfermedad. No hay acuerdo entre autores si el tamaño del tumor afecta el pronóstico del paciente².

En contraste con lo que se había planteado tradicionalmente, estudios actuales muestran que los leiomiomas tienen una alta tasa de metástasis, situándose entre el 50%-55% especialmente en los pulmones^{4,8}. Los autores Agaimy y cols⁴ encontraron que en su cohorte hubo una tasa de metástasis del 50%. Plantean que esta discordancia con estudios previos puede deberse al largo seguimiento de su estudio, en el cual se percataron que hubo metástasis hasta 13 años después del diagnóstico de leiomioma. Debido a lo anterior, sugieren que los pacientes con historia de leiomioma deben presentar un control cuidadoso y por un largo período de tiempo. Tanto la radioterapia como la quimioterapia han sido recomendados como tratamiento paliativo en pacientes fuera del alcance quirúrgico, sin embargo, no han presentado buenos resultados^{2,3}. La quimioterapia ha obtenido grados de respuesta con ifosfamida, doxorubicina, dacarbazina y epirrubina y se ha planteado utilizarlos para tumores más agresivos utilizando los mismos esquemas para los leiomiomas uterinos⁵.

CASO CLÍNICO

Se trata de un paciente varón de 59 años que consultó el 21 de diciembre de 2012 relatando presentar una obstrucción nasal unilateral izquierda

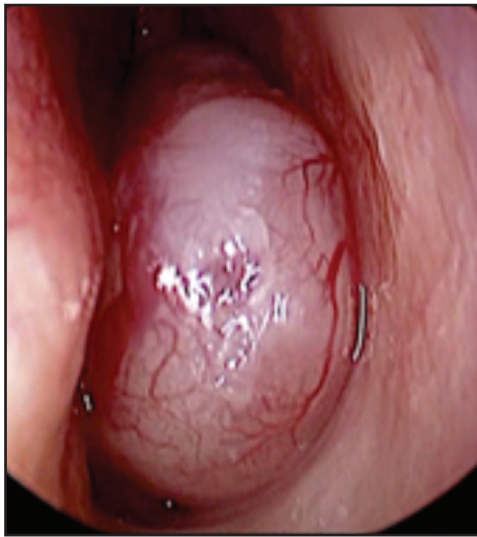

Figura 1: Visión a la endoscopia de la tumoración en la fosa nasal izquierda.

de alrededor de un mes de evolución, rinorrea de tipo seromucosa y de predominio nocturno. Como antecedentes, había sido extraído un quiste radicular de la pieza 13 cuatro años antes de su consulta. En su infancia (al año) fue tratado de un retinoblastoma (operado e irradiado) a derecha y que fue de tipo esporádico y no familiar hereditario; hemitiroidectomía por nódulos tiroideos y lipomas múltiples en distintas localizaciones. En el examen nasal no se encuentra una deformidad externa, sí una lesión que ocupa casi la totalidad de la fosa nasal izquierda en sus dos tercios inferiores y de aspecto polipoideo, rosado, con aumento de la vascularización en su extremo anterior (Figura 1). Se solicitan exámenes de imagen: Tomografía computarizada de cavidades perinasales (TC de CPN) y una resonancia nuclear magnética de cara con gadolinio (RNM con Gd), (Figuras 2 y 3).

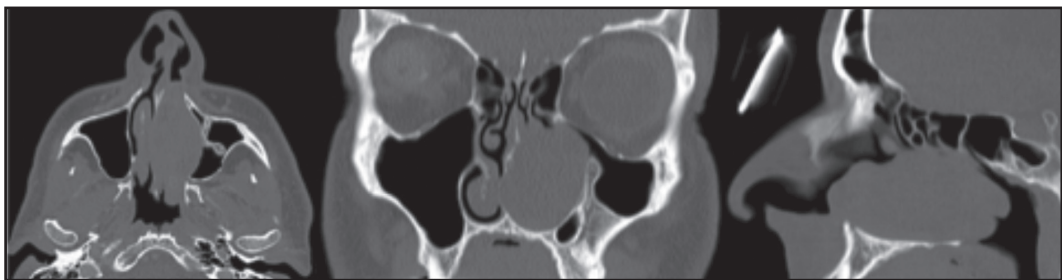


Figura 2. TC de CPN preoperatorio (noviembre 2012): masa sólida que ocupa gran parte de la fosa nasal izquierda, reemplazando la estructura de los cornetes medio e inferior ipsilateral, abomba y remodela sin destruir, el tabique nasal y la pared medial del seno maxilar izquierdo. La masa mide 6,3x3,1x2,6 cm en sus ejes ántero-posterior, cráneo-caudal y transversal respectivamente, comprometiendo hasta la coana en su aspecto posterior, sin evidente extensión a la fosa eseno-palatina o a los canales vasculo-nerviosos de la región. La lesión descrita presenta realce heterogéneo tras la administración del medio de contraste intravenoso. El tabique nasal está desplazado a la derecha por la masa y también se identifica una exostosis ósea a nivel del primer molar superior.

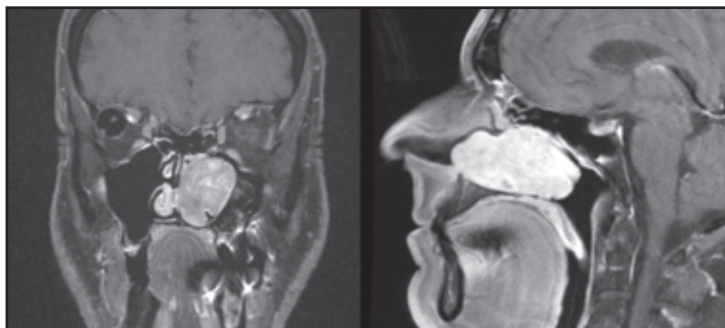

Figura 3. RNM preoperatoria con Gd (enero 2013): masa sólida que ocupa ampliamente la fosa nasal izquierda que es hipointensa en T1, levemente heterogénea e hiperintensa en T2 y que presenta una intensa y heterogénea captación con el medio de contraste. Ella expande la fosa nasal, rechazando y remodelando el paladar duro y principalmente la pared medial del seno maxilar izquierdo y el septo nasal, sin llegar a destruirlos. Hacia posterior se proyecta a la rinofaringe alcanzando la abertura de la trompa de Eustaquio sin obliterarla; no afecta laberinto etmoidal ni la órbita, tampoco el canal nasolagrimal ni hay compromiso de la base de cráneo.

Completada la evaluación general, se planifica una cirugía endoscópica, que se realiza el 12 de enero de 2013, se observa que la lesión tumoral proviene desde el cuerpo del cornete inferior; es lobulada hacia posterior a la coana y al meato inferior, respetando la bóveda nasal y el piso de la fosa nasal. Se procede a reducir la masa tumoral y envío de muestra a biopsia contemporánea, informada como sarcoma. Se define los márgenes oncológicos del tumor con mucosa sana que diste más de un cm y que por la ubicación era factible de realizarlo. En la parte anterior se extrae parte de la apófisis ascendente con transección del conducto lagrimal y la extracción de toda la pared medial del maxilar. La mucosa dentro del seno maxilar está normal. Hay una columna de hueso desde el piso del maxilar hacia superior, de la cual se fresa la base pero no se extrae en su totalidad. Se realizan biopsias contemporáneas a los bordes del lecho que queda después de la resección y ellas fueron negativas. El control de la hemostasia se realiza con la cauterización de la arteria esfenopalatina y de los bordes de mucosa o hueso que lo necesitaban.

La descripción de la biopsia diferida es de un tumor que presenta fascículos de células fusiformes de citoplasma eosinófilo y núcleos elongados hipercromáticos o vesiculosos, con pleomorfismo moderado en un estroma fibrocolagenoso con infiltrado linfocitario focal. En la inmunohistoquímica las células tumorales son positivas para actina músculo liso específico, vimentina y desmina; fueron negativas para S100 y CD34. El índice mitótico fue de 11/10 campos de aumento mayor. Los estudios de bordes fueron todos negativos y el de la alteración ósea intramaxilar, correspondió a hueso maduro normal no displásico. El diagnóstico histológico fue de un leiomioma nasal grado 2 de diferenciación histológica (puntaje 4 de la *Fédération Nationale des Centres de Lutte Contre Le Cancer: FNCLCC*)¹⁶. La decisión del Comité Oncológico de Cabeza y Cuello de nuestra institución, dado la descripción, análisis de imágenes y anatomía patológica, lo define como tratado y sin necesidad de adyuvancia con radioterapia. Se ha mantenido en controles periódicos, con manejo de la cavidad operatoria sin mayores inconvenientes. En este período de observación, ha desarrollado un melanoma de dorso lumbar y cánceres de piel de muslo y abdomen en 2018. En su último control,

a los 64 meses postratamiento, no hay evidencias de tumor a nivel local o regional, mucosa nasosinusal normal. El control de RNM de cara con Gd: sin evidencia de enfermedad, leve engrosamiento mucoso fronto-etmoidal sin secreciones.

DISCUSIÓN

El diagnóstico del leiomioma debe realizarse por histología, la cual debe corresponder a un tumor compuesto por células musculares lisas que cumplan con los criterios morfológicos ya expuestos y además asociarse a una inmunohistoquímica compatible¹⁰. Dentro de la inmunohistoquímica se debe realizar marcadores moleculares para actina específica de músculo liso, actina músculo específica, desmina, vimentina, proteína-S100 y HMB-45 (lesiones melanocíticas), Ki-67 (marcador de proliferación celular), panqueratina (epiteliales) y CD34 (los de tipo hematopoyéticos)^{2-4,10}. Algunos autores sugieren realizar prueba para Epstein Barr Virus (inmunohistoquímica LMP1 y 2^a, EBNA 1 y 2) debido a que ha sido sugerido como posible agente etiológico de algunos tipos de tumores de músculo liso, especialmente en niños e inmunocomprometidos⁴. En los leiomiomas se espera una marcada reactividad positiva, que resulta predominante para actina específica de músculo liso, además para desmina y vimentina (que fueron positivos en este caso), ello lo identifica como un tumor de células musculares lisas^{3,10,11}. La presencia de Ki-67 positivo fortalece el diagnóstico, sin embargo, su negatividad no descarta el diagnóstico¹⁰. En un estudio que involucró una cohorte de 9 casos de leiomioma sinonasal, los autores Agaimy y cols encontraron que había una expresión variable de ellos; dos marcadores de músculo liso en 8 casos y en un único caso, había expresión de sólo un marcador de músculo liso (actina)⁴. Dentro de los diagnósticos diferenciales, se debe realizar tinción para panqueratina que en el caso de los leiomiomas debe ser negativa, lo que descarta como diagnóstico diferencial que el tumor sea de origen epitelial¹⁰. Además, se debe incluir S-100 que es muy representativo de los melanomas y de los schwannomas, sin embargo, puede ser positiva en algún porcentaje no despreciable de leiomiomas. Lo que

siempre debe ser negativo es HMB-45 y CD-34 (melanocíticos y hematopoyéticos)^{8,10}. Entre los diagnósticos diferenciales más importantes están los tumores de células fusiformes como el carcinoma de células fusiformes primario, los melanomas fusiformes y otros tipos de sarcomas como los miofibrosarcomas, fibrosarcoma, tumor maligno de la vaina nerviosa, histiocitoma, rhabdomiosarcoma^{2,8}.

Se ha visto que personas con antecedentes de retinoblastoma hereditario presentan tasas más altas de neoplasias secundarias en relación a lo esperable para la población general; entre éstas destacan los osteosarcomas y sarcomas de tejidos blandos y dentro de estos últimos, se ha evaluado un riesgo elevado para desarrollar leiomiomasarcoma^{12,13}. Algunos autores proponen que, en pacientes con historia de retinoblastoma hereditario, de los tumores secundarios, el 58% corresponde a leiomiomasarcomas¹². Kleinerman y cols (2005) realizó un análisis retrospectivo de 1.601 casos de retinoblastoma presentados entre 1914 a 1984 en dos centros médicos de EE.UU, encontrando un aumento estadísticamente significativo de la incidencia de sarcomas de tejido blando, en particular de leiomiomasarcomas en los casos de retinoblastoma hereditario^{13,14}. MacCarthy y cols en un estudio donde se evaluaron retrospectivamente 1.927 casos de retinoblastoma ocurridos en Inglaterra entre los años 1951 a 2004, encontraron que el 67% de los sarcomas de tejido blando en pacientes con historia de retinoblastoma hereditario correspondía a leiomiomasarcomas¹³.

Los diversos autores revisados han planteado 3 posibles orígenes^{1-3,9} que corresponden a: músculo liso de la túnica media de los vasos de la cavidad nasal, células madres del tejido mesenquimático pluripotencial aberrante y de origen metastásico. La teoría más aceptada es que deriva de la túnica media de los vasos sanguíneos. Los autores sustentan esta teoría debido a que es la única estructura de la región que contiene músculo liso, además los leiomiomasarcomas afectan con mayor prevalencia a la región posterior de la cavidad nasal, región que posee mayor cantidad de vasos sanguíneos¹⁻³.

CONCLUSIÓN

Los leiomiomasarcomas de la cavidad nasal y senos paranasales son neoplasias malignas localmente

agresivas con alta tendencia a la recurrencia. Corresponden a tumores de células fusiformes conformados por células musculares lisas. Anteriormente se pensaba que no poseían potencial metastásico, sin embargo, en series actuales se ha visto que presentan un alto poder metastásico de hasta el 50% y se presentan de manera tardía. Se ha observado que las metástasis se produjeron entre los 16 meses a 13 años, con una media de 62 meses. Por lo tanto, se debe realizar un extenso seguimiento, con intervalos de tiempo cortos entre los controles. Estos controles oncológicos posterior al tratamiento realizado serán mensuales los 6 primeros meses, cada 2 meses hasta los 24 meses y después cada 6 meses por 5 años y, la sugerencia de controles anuales habituales (esquema de seguimiento del Servicio ORL). El tratamiento de elección sigue siendo quirúrgico y el acceso dependerá del tamaño y extensión de la enfermedad, desde cirugía endoscópica, facial o craneo facial. No se puede realizar una recomendación clara sobre la radioterapia y quimioterapia; la mayoría de los autores plantea que su uso se reserva en casos sin alcance quirúrgico como terapia paliativa. El caso presentado, tiene un adecuado control oncológico, libre de enfermedad local y a distancia por el leiomiomasarcoma, pero no ha cumplido un suficiente período de observación dado que las metástasis pueden ser tardías, como se ha mencionado en esta patología. Este paciente con leiomiomasarcoma, cumple con lo que se ha mencionado en la literatura, está relacionado con el antecedente de un retinoblastoma y es del lado izquierdo. Por sus antecedentes posteriores de otras patologías oncológicas hace pensar en una condición genética no aclarada. La proteína de retinoblastoma (pRb), es un supresor tumoral que actúa mediando el ciclo celular y la adhesión celular. Corresponde al primer gen supresor de tumor descubierto y regula varias vías biológicas del crecimiento celular, de la diferenciación celular, de la apoptosis celular, de la replicación celular y de la estabilidad genómica. Su actividad (pRb) se encuentra regulada a través de mecanismos como de modificaciones postraduccionales y de fosforilación a través de señales antiproliferativas y bloquea la progresión del ciclo celular a la fase S, promoviendo su entrada a G0. En su mutación se ve alterada dicha función por lo cual, dicha disfunción ayuda a la oncogénesis.

Así, ella se ha visto alterada en su expresión en el retinoblastoma, osteosarcoma, melanoma, cáncer de próstata y cáncer pulmonar de células pequeñas^{17,18}. Sin embargo, por no disponer para hacer este estudio genético o inmunohistoquímico

especial, no tenemos ese antecedente en este caso presentado. Como es en general en el tratamiento de los pacientes con sarcoma, la cirugía y el adecuado manejo de los márgenes cuando es posible, es la opción terapéutica aceptada y curativa^{1-3,5,10}.

BIBLIOGRAFÍA

- LIPPERT BM, GODBERSEN GS, LUTTGES J, ET AL. Leiomyosarcoma of the nasal cavity. *J Otorhinolaryngol Relat Spec* 1996; 58: 115-20.
- KURUVILLA A, WENIG BM, HUMPHREY DM, ET AL. Leiomyosarcoma of the sinonasal tract: a clinicopathologic study of nine cases. *Arch Otolaryngol Head Neck Surg* 1990; 116: 1278-86.
- BATRA PS, KERN RC, PELZER HJ, KENNET HAINES G. Leiomyosarcoma of the sinonasal tract: Report of a case. *Otolaryngol Head Neck Surgery* 2001; 125: 663-4. Agaimy A, Semrau S, Kock M, Thompson LDR. Sinonasal Leiomyosarcoma: Clinicopathological Analysis of Nine Cases with Emphasis on Common Association with Other Malignancies and Late Distant Metastasis. *Head Neck Pathol* 2018; 12: 463-70. doi.org/10.1007/s12105-017-0876-0.
- FUSCONI M, MAGLIULO G, DELLA ROCCA C, MARCOTULLIO D, SURIANO M, DE VINCENTIIS M. Leiomyosarcoma of the Sinonasal Tract: A Case Report and Literature Review. *Am J Otolaryngol* 2002; 23: 108-11.
- YADAV J, BAKSHI J, CHOUHAN M, MODI R. Head and Neck Leiomyosarcoma. *Indian J Otolaryngol Head Neck Surg* 2013; 65: S1-S5.
- FU YS, PERZIN KH. Nonepithelial tumors of the nasal cavity, paranasal sinuses, and nasopharynx: a clinicopathologic study. IV. Smooth muscle tumors (leiomyoma, leiomyosarcoma). *Cancer* 1975; 35: 1300-8.
- MONTGOMERY E, GOLDBLUM JR, FISHER C. Leiomyosarcoma of the head and neck: a clinicopathological study. *Histopathology* 2002; 40: 518-25.
- JOSEPHSON RL, BLAIR RL, BEDARD YC. Leiomyosarcoma of the nose and paranasal sinuses. *Otolaryngol Head Neck Surgery* 1985; 93: 270-4.
- COSCARÓN E, PARDAL JL, ZAMORA T. Sinonasal Primary Leiomyosarcoma Originated in the Middle Turbinate. Case Report and Review of the Literature. *Rev Soc Otorrinolaringol Castilla León Cantab La Rioja* 2012; 3: 115-29.
- CARVALHO JC, THOMAS DG, LUCAS DR. Cluster Analysis of Immunohistochemical Markers in Leiomyosarcoma Delineates Specific Anatomic and Gender Subgroups. *Cancer* 2009; 115: 4186-95.
- FITZPATRICK SG, WOODWORTH BA, MONTEIRO C, MAKARY R. Nasal Sinus Leiomyosarcoma in a Patient with History of Non-Hereditary Unilateral Treated Retinoblastoma. *Head Neck Pathol* 2011; 5: 57-62.
- MACCARTHY A, BAYNE AM, DRAPER G, ET AL. Non-ocular tumours following retinoblastoma in Great Britain 1951 to 2004. *Br J Ophthalmol* 2009; 93: 1159-62.
- KLEINERMAN RA, TUCKER MA, TARONE RE, ET AL. Risk of new cancers after radiotherapy in long-term survivors of retinoblastoma: an extended follow-up. *J Clin Oncol* 2005; 23: 2272-9.
- D'ADSESKY C, DUTERME JP, LEJEUNE D, ET AL. Leiomyosarcoma of the inferior nasal concha: a case report and literature review. *B-ENT* 2012; 8: 213-7.
- French Federation of Cancer Centers Sarcoma Group. PathologyOutlines.com website. <http://www.pathologyoutlines.com/topic/softtissuefrench.html>. Accessed August 26th, 2019.
- HAYWARD NK, WILMOTT JS, WADDELL N, ET AL. Whole-genome landscapes of major melanoma subtypes. *Nature* 2017; 545: 175-80.
- ENGEL B, GRESS WD, AND SANTIAGO-CARDONA PG. The retinoblastoma protein: a master tumor suppressor acts as a link between cell cycle and cell adhesion. *Cell Health Cytoskeleton* 2015; 7: 1-10.

Correspondencia: José M Contreras R.
Centro Diagnóstico Clínica Alemana
Avda. Manquehue Norte 1410, Piso 11, Vitacura. Santiago, Chile
E mail: jmcontreras@alemana.cl